

BANCO DO BRASIL

COMPROVANTE DE TRANSFERENCIA

FORMA DE PAGAMENTO: CREDITO CONTA CORRENTE

CLIENTE: SEGURADORA LIDER DOS CONSORCIOS DO SEGURO DPVAT S/A

BANCO: 001 AGÊNCIA: 1769-8 CONTA: 000000611000-2

DATA DA TRANSFERENCIA: 03/07/2019

NUMERO DO DOCUMENTO:

VALOR TOTAL: 1.687,50

*****TRANSFERIDO PARA:

CLIENTE: CELIO MAURICIO SILVA

BANCO: 104

AGÊNCIA: 02175

CONTA: 000000007151-0

Nr. da Autenticação 10807813B57FA266

PARECER DE ANÁLISE MÉDICA



DADOS DO SINISTRO

Número: 3190387399

Cidade: Aracaju

Natureza: Invalidez Permanente

Vítima: CELIO MAURICIO SILVA

Data do acidente: 18/08/2017

Seguradora: USEBENS SEGUROS S/A

PARECER REALIZADO COM BASE NA DOCUMENTAÇÃO MÉDICA APRESENTADA PELA VÍTIMA

Data da análise: 28/06/2019

Valoração do IML: 0

Perícia médica: Não

Diagnóstico: FRATURA BIMALEOLAR DO TORNOZELO DIREITO. P2
FRATURAS DO 1º E DO 2º METATARSOS DIREITO. P2

Resultados terapêuticos: TRATAMENTO CIRÚRGICO - OSTEOSÍNTESE COM PLACA E PARAFUSOS. P20
ALTA.

Sequelas permanentes: LIMITAÇÃO DO ARCO DE MOVIMENTO DO TORNOZELO DIREITO.

Sequelas: Com sequela

Conduta mantida:

Quantificação das sequelas: APRESENTA APÓS ANÁLISE MÉDICO DOCUMENTAL DÉFICIT FUNCIONAL MODERADO DO TORNOZELO DIREITO.

Documentos complementares:

Observações:

Este parecer substitui os demais pareceres anteriores a esta data.

DANOS

DANOS CORPORAIS COMPROVADOS	Percentual da Perda (Tabela da Lei 6.194/74)	Enquadramento da Perda (art 3º § 1º da Lei 6.194/74)	% Apurado	Indenização pelo dano
Perda completa da mobilidade de um tornozelo	25 %	Em grau médio - 50 %	12,5%	R\$ 1.687,50
Total			12,5 %	R\$ 1.687,50

Paciente:	Celio Mauricio Silva	Dt entrada:	18/08/2017 15:08:44
Convênio:	Plamed Gold	Atendimento:	901114
Médico:	Ramses Matos Couvre	Sector:	HP - Pronto Atendimento - Adulto

Data Liberação	Profissional	Tipo Justificativa	Prorrogação
18/08/2017 15:29:13	Ramses Matos	Procedimento	

Cirurgia Geral

Anamnese:

Paciente trazido pelo SAMU 192 em protocolo e com regulação prévia. Refere acidente moto x carro. Refere que fazia uso de capacete que foi ejetado. **Relato de síncope pelo SAMU**, nega vômitos. Nega alergias e comorbidades. No momento refere dor em escoriações, Perna direita (suspeita de fratura), dor a inspiração profunda. Refere desconhecer ultima vacina anti-tetânica.

Ao exame:

Dados vitais:

SAMU --> PA= 130x80 mmHg FC= 79 bpm SatO2= 99%

HOSPITAL --> PA= 131x79 mmHg FC= 92 bpm SatO2= 97%

A) Vias aéreas permeas, com colar cervical, nega dor cervical a palpação ou mobilização

B) MV+, sem RA

C) Sem sangramentos ativos

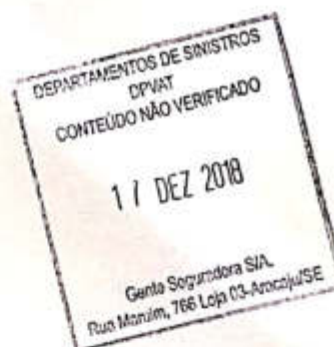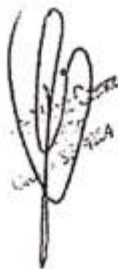D) Glasgow 15, pupilas isocóricas e fotorreagentes

E) Abdome flácido e indolor, sem sinais de irritação peritoneal. Pelve estável e sem dor as manobras.

Escoriações em face, dorso, MSD, MID. Imobilização em perna direita por suspeita de fratura fechada.

Conduta:

- TC de crânio



INVESTPREV

18 JUN 2019

Nome **Celio Mauricio Silva** Prontuário **Atendimento 901114**
Data Nasc **11/07/1982** Idade **35a 1m 7d** CNAS
RG **21442568** CPF **006.802.315-44** Sexo **Masculino** Cor **Estado Civil**
Profissão **Convênio Plamed** Nacionalidade
Pai **Mãe Maria do Carmo Santos Silva**
Endereço **Aracaju - Rua Lenio de Moura Moraes, 155 bloc 2** Bairro **Farolan**
Cidade **Aracaju** UF **SE** CEP **49031040**
Dt. Admissão **18/08/2017** Responsável **mesmo** Telefone **99562867** Fone Adic

Data Anamnese **18/08/2017 17:41:13** Profissional **Ayrton Andre Melo Santos** Conselho **CRM 3837**

ORTOPEDIA:

PACIENTE VITIMA DE ACIDENTE AUTOMOBILISTICO HOJE.

REFERE DOR IMPORTANTE EM ANTEBRAÇO DIREITO E TORNOZELO DIREITO.

EF: ECORIAÇÕES IMPORTANTES EM ANTEBRAÇO DIREITO
DOR EDEMA E DEFORMIDADE EM TORNOZELO DIREITO

RX ANTEBRAÇO DIR: SEM ALTERAÇÕES

RX TORNOZELO DIR: FRATURA BIMALEOLAR DESVIADA E FRATURA EM 1° E 2° MTT DIR

CD: IMOBILIZAÇÃO EM TALA GESSADA.
ORIENTAÇÕES QUANTO A TRATAMENTO
INDICO CIRURGIA APÓS MELHORA DO EDEMA
ALTA PELA ORTOPEDIA

Dr. Ayrton Melo
Ortopedia e Traumatologia
Rua Manoel, 708 Lapa 03, Aracaju-SE
CRM-SE 3837 - RBOY 13858



Resumo do Pronto Atendimento

Paciente	Celio Mauricio Silva	Atendimento	901.114
Data Nasc.	11/07/1982 35 Anos	Prontuário	180.960
Sexo	Masculino	Dt. Entrada	18/08/2017 15:08:44
Telefone	32554940	Convênio	Plamed Gold Ambulatorial
Setor	HP - Pronto Atendimento - Adulto	Setor	01

Anamnese 18/08/2017 17:41:13 Profissional Ayrton Andre Melo Santos Cod Prof CRM 3837

ORTOPEDIA:

PACIENTE VITIMA DE ACIDENTE AUTOMOBILISTICO HOJE.

REFERE DOR IMPORTANTE EM ANTEBRAÇO DIREITO E TORNOZELO DIREITO.

EF: ECORIAÇÕES IMPORTANTES EM ANTEBRAÇO DIREITO
DOR EDEMA E DEFORMIDADE EM TORNOZELO DIREITO

RX ANTEBRAÇO DIR: SEM ALTERAÇÕES

RX TORNOZELO DIR: FRATURA BIMALEOLAR DESVIADA E FRATURA EM 1° E 2° MTT DIR

CD: IMOBILIZAÇÃO EM TALA GESSADA.
ORIENTAÇÕES QUANTO A TRATAMENTO
INDICO CIRURGIA APÓS MELHORA DO EDEMA
ALTA PELA ORTOPEDIA

18/08/2017 15:15:39 Ramses Matos Couvre CRM 4184
Cirurgia Geral

Anamnese:

Paciente trazido pelo SAMU 192 em protocolo e com regulação prévia. Refere acidente moto x carro. Refere que fazia uso de capacete que foi ejetado. Relato de síncope pelo SAMU, nega vômitos. Nega alergias e comorbidades. No momento refere dor em escoriações, Perna direita (suspeita de fratura), dor a inspiração profunda. Refere desconhecer ultima vacina anti-tetânica.

Ao exame:

Dados vitais:

SAMU -> PA= 130x80 mmHg FC= 79 bpm SatO2= 99%

HOSPITAL -> PA= 131x79 mmHg FC= 92 bpm SatO2= 97%

A) Vias aereas pèrveas, com colar cervical, nega dor cervical a palpação ou mobilização

B) MV+, sem RA

C) Sem sangramentos ativos

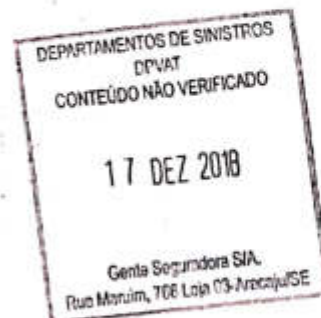D) Glasgow 15, pupilas isocóricas e fotorreagentes

E) Abdome flácido e indolor, sem sinais de irritação peritoneal. Pelve estável e sem dor as manobras.

Escoriações em face, dorso, MSD, MID. Imobilização em perna direita por suspeita de fratura fechada.

Conduta:

- Curativos com kollagenase
- Lavar ferimentos
- Analgesia
- Tetanogama
- R-x de cervical, tórax, pelve, perna direita
- TC de crânio
- Avaliação da ortopedia após radiografias
- Avaliação da neurocirurgia após TC de crânio



Sinais Vitais 19/08/2017 00:01:00 1358
 max(mmHg) PA min(mmHg) 122 66 FC(bpm) 100 FR(mmm) 16 Temp(°C) 36.2 Peso(Kg) Altura(Em) IMC(Kg/m²) SC(m²) BCF(bpm)

Resumo do Pronto Atendimento

Paciente **Cello Mauricio Silva**
 Data Nasc. **11/07/1982** 35 Anos
 Sexo **Masculino**
 Telefone **32554940**
 Setor **HP - Pronto Atendimento - Adulto**

Atendimento **901.114**
 Prontuário **180.960**
 Dt. Entrada **18/08/2017 15:08:44**
 Convênio **Plamed Gold Ambulatorial**
 Setor **01**

19/08/2017 06:12:46 113 54 100 20 36,6

Evolução

Profissional **Ramses Matos Couvre**
 Cod Prof **CRM 4184**

18/08/2017 16:53:07

Recebo radiografias:

Torax: sem evidência de hemo/pneumotorax, fraturas
 Bacia: sem alterações ao método
 Cervical: sem alterações ao método.

Paciente refere melhora discreta no padrão de dor torácica. Já em avaliação pela ortopedia que solicitou complemento radiológico.

Conduta:

- Aguardar analgesia
- Aguardo TC de crânio e avaliação da neurologia
- Reavaliação após medicações.

18/08/2017 20:46:22

Ricardo Azevedo Moraes CRM 3657

#NEUROCIRURGIA-NEUROLIN-TRAUMA#

>>ACIDENTE MOTO X CARRO

-USAVA CAPACETE

-RELATO DE PERDA DE CONSCIÊNCIA

DEPARTAMENTOS DE SINISTROS
 DPVAT
 CONTEÚDO NÃO VERIFICADO

1 / DEZ 2018

Genia Seguradora S/A.
 Rua Marília, 766 Loja 03-Aracaju/SE

PACIENTE NO MOMENTO APENAS COM QUEIXAS ALGICAS NOS LOCAIS DE TRAUMA

-AO EXAME: ECG 15, FM GRAU 5 GLOBAL, PORVAS CEREBELARES OK, SEM DOR EM COLUNAS.

-TCC: AUSENCIA DE FRATURA, AUSENCIA DE COLEÇÕES, SEM DESVIO DE LINA MÉDIA

-CD: OBSERVAÇÃO ATÉ AS 6:30, LIBERAR CASO NÃO HAJA INTERCORRENCIAS

Diagnóstico

Profissional **Ramses Matos Couvre**

18/08/2017 15:29:25

T07

TRAUMATISMOS MULTIPLOS NAO

Principal

Desfecho

Tipo
 Alta

Especialidade

Motivo Alta
 Alta

Orientação
 Alta


Dr. Ayrton Melo
 Ortopedia e Traumatologia
 Cirurgia de Mão
 CRM-SE 3837 - TEOR 2338

Paciente **Cello Mauricio Silva**
Especialidade origem **Cirurgia Geral**

Atendimento **901.114**
Especialidade destino **Neurocirurgia**

Motivo da Consulta

Cirurgia Geral

Anamnese:

Paciente trazido pelo SAMU 192 em protocolo e com regulação prévia. Refere acidente moto x carro. Refere que fazia uso de capacete que foi ejetado. Relato de síncope pelo SAMU, nega vômitos. Nega alergias e comorbidades. No momento refere dor em escoriações, Perna direita (suspeita de fratura), dor a inspiração profunda. Refere desconhecer ultima vacina anti-tetânica.

Ao exame:

Dados vitais:

SAMU --> PA= 130x80 mmHg FC= 79 bpm SatO2= 99%

HOSPITAL --> PA= 131x79 mmHg FC= 92 bpm SatO2= 97%

A) Vias aéreas permeas, com colar cervical, nega dor cervical a palpação ou mobilização

B) MV+, sem RA

C) Sem sangramentos ativos

D) Glasgow 15, pupilas isocóricas e fotorreagentes


E) Abdome flácido e indolor, sem sinais de irritação peritoneal. Pelve estável e sem dor as manobras.

Escoriações em face, dorso, MSD, MID. Imobilização em perna direita por suspeita de fratura fechada.

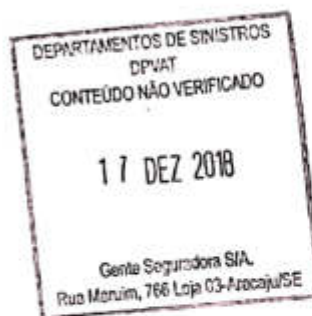Cônduta:

- Avaliação da neurocirurgia após TC de crânio

Data : 18/08/2017 15:23:32


SE 1104

Ramses Matos Couvre 4184



Paciente	Celio Mauricio Silva	Atendimento	901.114
Data Nascto.	11/07/1982 35 Anos	Prontuário	180.960
Sexo	Masculino	Dt. Entrada	18/08/17 15:08:44
Telefone	99562667	Convênio	Plamed Gold Ambulatorial
Setor / Unid.	HP - Pronto Atendimento - Adulto - 01		

Data evolução	Liberação	Função	Tipo evolução	Especialidade	Usuário	Código prof
18/08/17 20:46	18/08 20:49	Médico	Evolução		Ricardo Azevedo	CRM 3657

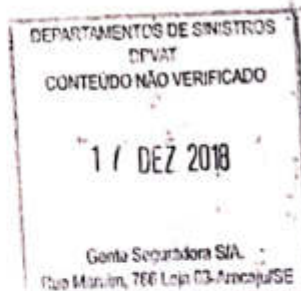
#NEUROCIRURGIA-NEUROCLIN-TRAUMA#

>>ACIDENTE MOTO X CARRO
-USAVA CAPACETE
-RELATO DE PERDA DE CONSCIÊNCIA.

PACIENTE NO MOMENTO APENAS COM QUEIXAS ALGICÂS NOS LOCAIS DE TRAUMA

-AO EXAME: ECG 15, FM GRAU 5 GLOBAL, PORVAS CEREBELARES OK, SEM DOR EM COLUNAS.
-TCC: AUSENCIA DE FRATURA, AUSENCIA DE COLEÇÕES, SEM DESVIO DE LINA MÉDIA
-CD: OBSERVAÇÃO ATÉ AS 6:30, LIBERAR CASO NÃO HAJA INTERCORRENCIAS

Dr. Ricardo Motta
Neurocirurgia
Cirurgia da Coluna
CRM/SE 3657



Paciente: Cello Mauricio Silva
Data Nasclo: 11/07/1982 35 Anos
Sexo: Masculino
Telefone: 99562667
Setor / Unid.: HP - Pronto Atendimento - Adulto - 01

Atendimento: 901.114
Prontuário: 180.960
Dt. Entrada: 18/08/17 15:08:44
Convênio: Plamed Gold Ambulatorial

Data evolução	Liberação	Função	Tipo evolução	Especialidade	Usuário	Código prof
8/08/17 16:53	18/08 16:54	Médico	Evolução.		Ramses Matos Couvre	CRM 4184

Recebo radiografias:

Tórax: sem evidência de hemo/pneumotorax, fraturas
Bacia: sem alterações ao método
Cervical: sem alterações ao método.

Paciente refere melhora discreta no padrão de dor torácica. Já em avaliação pela ortopedia que solicitou complemento radiológico.

Conduta:

- Aguardar analgesia
- Aguardo TC de crânio e avaliação da neurologia
- Reavaliação após medicações.

Ramses Matos Couvre
CRM 4184



Paciente: Cello Mauricio Silva
Data Nascto: 11/07/1982 35 Anos
Sexo: Masculino
Telefone: 99562667
Se or / Unid: HP - Pronto Atendimento - Adulto - 01

Atendimento: 901.114
Prontuário: 180.960
Dt. Entrada: 18/08/2017 15:08:44
Convênio: Plamed Gold Ambulatorial

Cria evolução	Liberação	Função	Tipo evolução	Especialidade	Usuário	Código prof
18/08/2017 15:13	18/08 16:31	Técnico	Anotações Enfermagem		Lisiane Bomfim Santos	

Paciente admitido no alto risco, em maca, através de remoção pela Samu, acompanhado por familiar ou tec de enfermagem, em uso AVP em MSD com Jelco 20, com Ringer sendo infundido, imobilização em MID, escoriações em MSD e costas, calmo, consciente, orientado, verbalizando. Segue aos cuidados da Equipe Multiprofissional.

18/08/2017 15:15	18/08 17:11	Técnico	Anotações Enfermagem		Lisiane Bomfim Santos	
------------------	-------------	---------	----------------------	--	-----------------------	--

Instalado Monitorização multiparametros, e em seguida verificado SSVV.

PA: 131x79;
FC: 92;
ST: 97.

Comunicado ao medico de plantão.

18/08/2017 15:35	25/08 13:57	Técnico	Anotações Enfermagem		Lisiane Bomfim Santos	
------------------	-------------	---------	----------------------	--	-----------------------	--

Instalado 2 Equipo Macro, 1 extensor, 1 Torneirinha (permanecendo o Jelco 20 realizado pela Samu) e em seguida administrado. Novalgina IV, Profenid IV, Tramadol IV, Ringer 500ml, conforme prescrição medica. Após preparo do Tetanograma, o paciente recusou. Comunicado ao medico de plantão.

18/08/2017 15:42	18/08 16:55	Técnico	Anotações Enfermagem		Lisiane Bomfim Santos	
------------------	-------------	---------	----------------------	--	-----------------------	--

Realizado Lavagem das escoriações com SF 0,9% 1000ml e ocluido com collagenase e compressa. Utilizado:

- 9 Compressa 7,5x7,5cm
- 1 Transfix.
- 1 Aladura de 10cm;
- 1 Aladura de 20cm.

18/08/2017 16:05	18/08 17:05	Técnico	Anotações Enfermagem		Lisiane Bomfim Santos	
------------------	-------------	---------	----------------------	--	-----------------------	--

Encaminhado paciente para realização de Raio X, em MACA, em companhia de colaboradores do setor e familiar.

18/08/2017 16:35	18/08 17:07	Técnico	Anotações Enfermagem		Lisiane Bomfim Santos	
------------------	-------------	---------	----------------------	--	-----------------------	--

Paciente retorna do exame, acomodado em seu leito. Realizado com sucesso. Comunicado ao medico de plantão.

18/08/2017 17:07	18/08 17:08	Técnico	Anotações Enfermagem		Lisiane Bomfim Santos	
------------------	-------------	---------	----------------------	--	-----------------------	--

Encaminhado novamente paciente para realização de Raio X, em MACA, em companhia de colaboradores do setor e familiar.

18/08/2017 17:21	18/08 17:31	Técnico	Anotações Enfermagem		Lisiane Bomfim Santos	
------------------	-------------	---------	----------------------	--	-----------------------	--

Paciente retorna do exame, acomodado em seu leito. Realizado com sucesso. Comunicado ao ortopedista e ao Cirurgião.

18/08/2017 17:27	18/08 17:33	Técnico	Anotações Enfermagem		Lisiane Bomfim Santos	
------------------	-------------	---------	----------------------	--	-----------------------	--

Encaminhado paciente para realização de TC, em MACA, em companhia de colaboradores do setor e familiar.

18/08/2017 17:37	18/08 17:37	Técnico	Anotações Enfermagem		Lisiane Bomfim Santos	
------------------	-------------	---------	----------------------	--	-----------------------	--

Paciente retorna do exame, acomodado em seu leito. Realizado com sucesso. Comunicado ao medico de

Instituto em: 25/08/2017 13:57:30

Página 1


L5BOMFIM

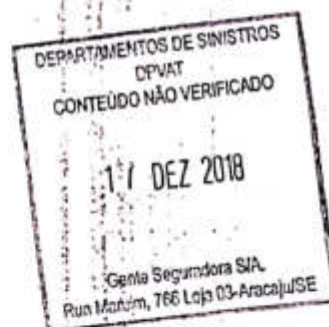CATE00711

Paciente: CELIO MAURICIO SILVA
Identidade: 21442568 Dt. Nasc.: 11/07/1982 Sexo: M
Médico: Dr. Ayrton Andre Melo Santos (CRM 3837)
Convênio: Plamed Gold (901114 / 3595611)
Data: 18/08/2017 17:12
Ralo X Tornozelo - Direito

RADIOGRAFIAS DO TORNOZELO DIREITO

Exame sob imobilização.
Fratura distal da tibia e fíbula.
Relações articulares mantidas.
Aumento de partes moles.


Dr. André Luiz Passos
Médico Radiologista
CRM-SE 2643



CORPO CLÍNICO
PRONTOCLÍNICA ORTOPÉDICA

- Dr. Alisson Luis Lima Rodrigues
(CRM 3189)
Ortopedia Geral / Cirurgia do Quadril
- Dr. Antônio Franco Cabral
(CRM 830)
Ortopedia Geral / Traumatologia / Cirurgia
- Dr. Antônio Rocha Melo
(CRM 2232)
Ortopedia Geral / Cirurgia do Joelho
- Dr. Daniel Bispo de Andrade
(CRM 1295)
Medicina Desportiva / Ortopedias Fraturas
- Dr. Denis Cabral Duarte
(CRM 4163)
Ortopedia Geral / Cirurgia do Ombro e Cotovelo
- Dr. João Bourbon Albuquerque II
(CRM 4224)
Ortopedia Geral / Traumatologia / Cirurgia do Joelho
- Dr. Kleber César Siqueira Santana
(CRM 2213)
Ortopedia Geral / Ortopedia Pediátrica
- Dr. Kleberton César Siqueira Santana
(CRM 2481)
Ortopedia Geral / Alongamento e Reconstrução Óssea
- Dr. Lécio dos Anjos Bourbon
(CRM 713)
Ortopedia / Traumatologia / Cirurgia do Joelho
- Dr. Leonardo Guedes de Oliveira
(CRM 2091)
Ortopedia Geral / Alongamento e Reconstrução Óssea
- Dr. Luciano Oliveira Júnior
(CRM 3191)
Ortopedia Geral / Cirurgia do Joelho
- Dr. Marluccio Andrade
(CRM 804)
Ortopedia Geral / Cirurgia do Tornozelo e Pé
- Dr. Marcos Masayuki Ishi
(CRM 2776)
Ortopedia Geral / Cirurgia da Coluna Clínica e Dor
- Dr. Márcio Moura Rocha
(CRM 3592)
Traumatologia / Cirurgia do Joelho, Tornozelo e Pé
- Dr. Masayuki Ishi
(CRM 1276)
Ortopedia Geral / Cirurgia do Joelho / Vídeo Artoscopia / Acupuntura
- Dr. Max Franco de Carvalho
(CRM 2430)
Ortopedia / Traumatologia / Cirurgia Coluna
- Dr. Michael Silveira Santiago
(CRM 2598)
Ortopedia Geral / Cirurgia do Quadril
- Dr. Paulo Cândido de Lima Júnior
(CRM 3724)
Ortopedia Geral / Cirurgia da Coluna
- Dr. Sérgio Cabral de Melo
(CRM 3385)
Ortopedia Geral / Cirurgia do Ombro e Cotovelo
- Dr. Sylvio Mauricio Mendonça Cardoso
(CRM 1277)
Ortopedia Geral / Medicina Desportiva Cirurgia do Joelho / Vídeo Artoscopia
- Dr. Walter Gomes Pinheiro Júnior
(CRM 3036)
Cirurgia da Mão e Membros Superiores



PRONTOCLÍNICA
ORTOPÉDICA

Pelvis Hannuvis Silva

Relatório Médico

paciente com atual história de acidente automobilístico no dia 18/08/17, submetido a tratamentos e injeções p/ fratura do tornozelo (D) no dia 25/08/17. Atualmente a fratura se encontra consolidada. Ao exame físico apresenta quadro clínico de limitação da flexão e flexão plantar do tornozelo comparado ao lado (E), além de dores após esforços excessivos. Após a execução das atividades laborais e recreativas.

cro: 583.5
M87.
582.8

13/7/12

DR. MÁRCIO M. ROCHA
Ortopedia / Traumatologia / DE SINISTROS
Cirurgia do Pé e do Tornozelo
CRM/RG 3582 (15/08/2018)
CONTEÚDO VERIFICADO

17 DEZ 2018

Gente Seguradora S/A
Rua Marum, 786 Loja 03-Aracaju/SE

Av. Gonçalo Prado Rollemberg, 450 - Tel.: (79) 3205-6550 / 3303-5184 / 3303-5183
CNPJ: 16.213.001/0001-54 - CEP: 49015-230 - Aracaju/SE
www.prontoclinicaortopedica.com.br | prontoclinicaortopedica@gmail.com

REPÚBLICA FEDERATIVA DO BRASIL
MINISTÉRIO DAS CIDADES
DEPARTAMENTO NACIONAL DE TRANSITO
CARTEIRA NACIONAL DE HABILITAÇÃO

NOME
CELIO MAURICIO SILVA



DOC. IDENTIDADE / ORG. EMISSORA
21442568 SSP SE

CPF 006.802.315-44 DATA NASCIMENTO 11/07/1982

FILIAÇÃO
SEBASTIAO RODRIGUES
DA SILVA
MARIA DO CARMO SANTOS
SILVA

PERMISSÃO

ACC

CAT. HAB.
AB

1ª REGISTRO
05397421535

VALIDADE
21/08/2021

1ª HABILITAÇÃO
06/01/2012

OBSERVAÇÕES

SEM OBSERVAÇÃO;

INVESTPREV

18 JUN 2019

Celio Mauricio Silva
ASSINATURA DO PORTADOR

LOCAL
ARACAJU, SE

DATA DE EMISSÃO
23/08/2016

Luiz de Azevedo Costa Neto
LUIZ DE AZEVEDO COSTA NETO
DIRETOR - PRESIDENTE
ASSINATURA DO EMISSOR

35650281593
SE018418449

DETRAN-SE (SERGIPE)

VÁLIDA EM TODO
O TERRITÓRIO NACIONAL
1295087970

PROIBIDO PLASTIFICAR
1295087970

DEPARTAMENTO
COM

SEGURO OBRIGATORIO DE DANOS PESSOAIS PARA VEICULOS AUTOMOTORES DE VIA TERRESTRE, OU POR SUA CARGA, A PESSOAS TRANSPORTADAS OU NAO - SEGURO DPVAT

SE Nº 013167226470

ESTE É O SEU BILHETE DO SEGURO DPVAT
PARA MAIS INFORMAÇÕES, LEIA NO VERSO
AS CONDIÇÕES GERAIS DE COBERTURA
www.seguradoralider.com.br
SAC DPVAT 0800 022 1204

EXERCÍCIO DATA EMISSÃO
2017 24/03/2017

PLACA
NVJ9861

MARCA / MODELO
HONDA/NXR150 BROS ESD

N° CHASSI: 9C2KD0540CR520751

PRÊMIO TARIFÁRIO

— DENATRAN (R\$) — — CUSTO DO SEGURO (R\$) —

DENATRAN (R\$)	9.03
CUSTO DO SEGURO (R\$)	90.32

IOF (R\$)	0.70	1A5.50	TOTAL A RECEBER DO SEGUINTE R\$ -
-----------	------	--------	-----------------------------------

MENTO — 5, 70

— DATA DE QUITAÇÃO — 15/03/2017

PARCELADO 15/03/2017

SEGUROADORA LÍDER - DPVAT
CNPJ 09.248.600/0001-04

CNPJ 09.240.608/0001-04

THE UNIVERSITY OF CHICAGO



CPVAT
CONTEUDO NÃO VERIFICADO

1 / DEZ 2018

Rio de Janeiro, 11 de Julho de 2019

Nº do Pedido do

Seguro DPVAT: 3190387399

Vítima: CELIO MAURICIO SILVA

Data do Acidente: 18/08/2017

Cobertura: INVALIDEZ

Assunto: PAGAMENTO DE INDENIZAÇÃO

Senhor(a), CELIO MAURICIO SILVA

Informamos que o pagamento da indenização o Seguro DPVAT foi efetuado de acordo com as informações abaixo:

Multa:	R\$ 0,00
Juros:	R\$ 0,00
Total creditado:	R\$ 1.687,50

Dano Pessoal: Perda completa da mobilidade de um tornozelo 25%	
Graduação: Em grau médio 50%	
% Invalidez Permanente DPVAT: (50% de 25%) 12,50%	
Valor a indenizar: 12,50% x 13.500,00 =	R\$ 1.687,50

Recebedor: **CELIO MAURICIO SILVA**

Valor: **R\$ 1.687,50**

Banco: **104**

Agência: **000002175**

Conta: **000007151-0**

Tipo: **CONTA POUPANÇA**

NOTA: O percentual final indicado equivale à perda funcional ou anatômica avaliada, e é aplicado sobre o limite da indenização por Invalidez Permanente que é de R\$ 13.500,00.

Uma das coberturas do Seguro DPVAT é o reembolso de despesas médicas e suplementares - DAMS. Caso existam despesas devidamente comprovadas, decorrentes do mesmo acidente e ainda não solicitadas, retorne ao mesmo ponto de atendimento onde foram apresentados os documentos do pedido do seguro DPVAT da cobertura Invalidez Permanente ou acesse o nosso site para maiores informações.

Quer retornar ao mercado de trabalho? Faça parte do Recomeço, programa da Seguradora Líder para beneficiários do Seguro DPVAT. Cadastre seu currículo e confira vagas de emprego em: www.seguradoralider.com.br/recomeco.

Atenciosamente,

Seguradora Líder-DPVAT

Estamos aqui para Você



PEDIDO DO SEGURO DPVAT

Escolha o(s) tipo(s) de cobertura: ☐ DAMS (DESPESAS DE ASSISTÊNCIA MÉDICA E SUPLEMENTARES) ☒ INVALIDEZ PERMANENTE ☐ MORTE

2 - Nº do sinistro ou ASL:

3 - CPF da vítima:

4 - Nome completo da vítima:

006.802.315-44

Celso Mauricio Silva

REGISTRO DE INFORMAÇÕES CADASTRAIS E FAIXA DE RENDA MENSAL DA PESSOA FÍSICA (VÍTIMA/BENEFICIÁRIO/REPRESENTANTE LEGAL) - CIRCULAR SUSEP Nº 445/2012

5 - Nome completo:

6 - CPF:

Celso Mauricio Silva

006.802.315-44

7 - Profissão:

8 - Endereço:

9 - Número:

10 - Complemento:

Assistente Comercial Travessa Helena Okabe

27

Casa 04

11 - Bairro:

12 - Cidade:

13 - Estado:

14 - CEP:

Centro

Barra dos Lequeiros

Sergipe

49140-000

15 - E-mail:

(79) 3222.0817

DADOS DO REPRESENTANTE LEGAL (PAIS, TUTOR E CURADOR) PARA VÍTIMA/BENEFICIÁRIO MENOR ENTRE 0 A 15 ANOS OU INCAPAZ COM CURADOR

17 - Nome completo do Representante Legal:

18 - CPF do Representante Legal:

19 - Profissão do Representante Legal:

Declaro, para todos os fins de direito, residir no endereço acima informado, conforme comprovante anexo (ANEXAR CÓPIA).

20 - RENDA MENSAL DO TITULAR DA CONTA:

☒ RECUSO INFORMAR

☐ R\$1.00 A R\$1.000,00

☐ R\$2.501,00 ATÉ R\$5.000,00

☐ SEM RENDA

☐ R\$1.001,00 ATÉ R\$2.500,00

☐ ACIMA DE R\$5.000,00

21 - DADOS BANCÁRIOS:

☐ BENEFICIÁRIO DA INDENIZAÇÃO

☐ REPRESENTANTE LEGAL DO BENEFICIÁRIO DA INDENIZAÇÃO (PAIS, CURADOR/TUTOR)

☒ CONTA POUPANÇA (Somente para os bancos abaixo. Assinale uma opção)

☐ CONTA CORRENTE (Todos os bancos)

☐ Bradesco (237)

☐ Itaú (341)

☐ Banco do Brasil (001)

☒ Caixa Econômica Federal (104)

Nome do BANCO:

AGÊNCIA:

2375

CONTA:

7351

0

AGÊNCIA:

CONTA:

(Informar o dígito se existir)

(Informar o dígito se existir)

(Informar o dígito se existir)

(Informar o dígito se existir)

Autorizo a Seguradora Líder a creditar na conta bancária informada, de minha titularidade, o valor da indenização/reembolso do Seguro DPVAT a que eu tiver direito, reconhecendo e dando, desde já e somente após a efetivação do crédito, quitação total do valor recebido.

22 - DECLARAÇÃO DE AUSÊNCIA DE LAUDO DO IML - PREENCHIMENTO SOMENTE PARA COBERTURA DE INVALIDEZ PERMANENTE

Declaro, sob as penas da lei, que estou impossibilitado de apresentar o laudo do Instituto Médico Legal (IML) para os fins de requerimento de indenização do Seguro DPVAT por invalidez permanente, uma vez que (assinalar uma das opções):

☒ Não há IML que atenda a região do acidente ou da minha residência; ou

☐ O IML que atende a região do acidente ou da minha residência não realiza perícias para fins do Seguro DPVAT; ou

☐ O IML que atende a região do acidente ou da minha residência realiza perícias com prazo superior a 90 (noventa) dias do pedido.

Pelo motivo assinalado, solicito o prosseguimento da análise do meu pedido de Indenização do Seguro DPVAT, por invalidez permanente, com base na documentação apresentada, concordando, desde já, em me submeter à avaliação médica às custas da Seguradora Líder para verificação da existência e quantificação das lesões permanentes decorrentes de acidente de trânsito, conforme Lei 6.194/74, art. 3º, §1º, declarando que esta autorização não significa prévia concordância com a futura avaliação médica ou renúncia ao direito de contestá-la, caso discorde do seu conteúdo.

DECLARAÇÃO DE ÚNICOS BENEFICIÁRIOS - PREENCHIMENTO SOMENTE PARA COBERTURA DE MORTE

23 - Estado civil da vítima:

☐ Solteiro

☐ Casado (no Civil)

☐ Divorçado

☐ Separado Judicialmente

☐ Viúvo

24 - Data do óbito da vítima:

25 - Grau de Parentesco com a vítima:

26 - Vítima deixou companheiro(a):

☐ Sim

☐ Não

27 - Se a vítima deixou companheiro(a), informar o nome completo:

28 - Vítima teve filhos?

☐ Sim

☐ Não

29 - Se tinha filhos, informar Vivos:

30 - Vítima deixou nascituro (a) (nascer)?

☐ Sim

☐ Não

31 - Vítima teve irmãos?

☐ Sim

☐ Não

32 - Se tinha irmãos, informar Vivos:

33 - Vítima deixou pais/avós vivos?

☐ Sim

☐ Não

Estou ciente de que a Seguradora Líder pagará, caso devida, a indenização do Seguro DPVAT por morte àqueles beneficiários que se apresentarem e provarem esta condição, estando ciente, ainda, de que qualquer omissão ou declaração não verdadeira poderá gerar a obrigação de ressarcir o valor recebido, além da responsabilidade criminal por infração do artigo 299 do Código Penal.

34

35 - Nome legível de quem assina a rogo/a pedido

36 - CPF legível de quem assina a rogo/a pedido

37 - (*) Assinatura de quem assina a rogo/a pedido

38 - 1ª | Nome:

CPF:

INVESTPREV

Assinatura da testemunha

39 - 2ª | Nome:

CPF:

18 JUN 2019

Assinatura da testemunha

40 - Local e Data, Aracaju - SE, 13 Junho 2019

41 - Assinatura da vítima/beneficiário (declarante)

42 - Assinatura do Representante Legal (se houver)

43 - Assinatura do Procurador (se houver)



GOVERNO DO ESTADO DE SERGIPE
POLÍCIA CIVIL
DELEGACIA ESPECIALIZADA DE DELITOS DE TRÂNSITO - ARACAJU - SE

491554

BOLETIM DE OCORRÊNCIA

Nº: 000088/2017

Data/Hora Início do Registro: 24/08/2017 13:58
Delegado de Polícia: Daniela Ramos Lima Barreto

DADOS DO REGISTRO
Data/Hora Fim: 24/08/2017 15:11



DADOS DA OCORRÊNCIA

Afeto: Delegacia Especializada de Delitos de Trânsito

Data/Hora do Fato: 18/08/2017 14:00

Local do Fato

Município: Aracaju
Logradouro: Avenida Ministro Geraldo Barreto Sobral
CEP: 49.025-090

Bairro: Jardins
Nº: 890-1108

Tipo do Local: Via Pública

Natureza	Meio(s) Empregado(s)	Lei Maria da Penha
1: Tentativa de Homicídio (Art. 121 - Caput - do CPB)	Veículo	Não

ENVOLVIDO(S)

Nome: JOÃO GUILHERME LOPES DE MENDONÇA MENDES (SUPOSTO AUTOR/INFRATOR)

Nome: CÉLIO MAURÍCIO SILVA (VÍTIMA, COMUNICANTE)

OBJETO(S) ENVOLVIDO(S)

Envolvido(a)	Grupo	Subgrupo	Descrição	Vínculo
Célio Maurício Silva	Veículo	Motocicleta/Motoneta	Placa NVJ9861, Chassi 9C2KD0540CR520751	Proprietário
João Guilherme Lopes de	Veículo	Automóvel/Utilitário/Camio	Placa QKQ7251, Chassi 9BFZH55L5F8203305	Possuidor

RELATO/HISTÓRICO

Relata a vítima que conduzia a motocicleta Honda NXR Bros, placa NVJ-9861/SE, pela referida avenida Josino José de Almeida, sentido sul/norte, pela faixa da esquerda, e quando se aproximou do radar, próximo a ponte Gilberto Villanova, percebeu que um carro branco forçava a passagem, atrás do declarante; QUE não teve como dar passagem naquele momento, mas tão logo conseguiu espaço, passou para a faixa da direita, tendo então gritado para o motorista do carro: "passe por cima"; QUE nada mais fez, contudo, logo em seguida o trânsito ficou mais pesado e acabou passando pelo carro branco; QUE um pouco mais adiante, logo depois do viaduto do "Mergulhão", percebeu que o carro branco começou a segui-lo, mas não tinha certeza se era o mesmo carro QUE acelerou um pouco mais, pois, ficou com medo, saindo da faixa da direita para a faixa do meio; QUE nesse momento teve certeza que o condutor do carro iria fazer alguma manobra brusca porque ele também passou para a direita e começou a acelerar o carro, se aproximando cada vez mais do declarante, até o momento em que o atingiu a traseira da moto, o desequilibrando; QUE não lembra o que aconteceu em seguida, tendo recobrado a consciência quando estava caído no chão e um homem o estava ajudando; QUE acredita que ele seja da área da saúde, pois, ele estava com um estetoscópio preso ao pescoço; QUE este homem, inclusive, o acompanhou até o hospital; QUE foi atendido pelo SAMU e encaminhado ao hospital Primavera; QUE no hospital foi constatada escoriações pelo corpo e fratura no tornozelo direito

ASSINATURAS

Carlos Rodrigo Ribeiro de Almeida
Responsável pelo Atendimento

Célio Maurício Silva
Vítima


Carlos Rodrigo Ribeiro de Almeida
Escritório de Polícia Judiciária



Célio Maurício Silva
Comunicante

Delegado de Polícia Civil Daniela Ramos Lima Barreto
Impresso por: Carlos Rodrigo Ribeiro de Almeida
Data de Impressão: 24/08/2017 15:13
Protocolo nº: Não disponível

Página 1 de 2



PPE - Procedimentos Policiais Eletrônicos

INVESTPREV

18 JUN 2019

Nome:	Celio Mauricio Silva			Prontuário	Atendimento	901114
Data Nasc	11/07/1982	Idade	35a 1m 7d	CNAS		
RG	21442568	CPF	006.802.315-44	Sexo	Masculino	Cor
Profissão		Convênio	Plamed	Nacionalidade		Estado Civil
Pai		Mãe	Maria do Carmo Santos Silva			
Endereço	Aracaju - Rua Lenio de Moura Moraes, 155 bloc 2			Bairro	Farolan	
Cidade	Aracaju	UF	SE	CEP	49031040	
Dt. Admissão	18/08/2017	Responsável	mesmo		Telefone	99562667
					Fone Adic.	

Data Anamnese	Profissional	Conselho
18/08/2017 15:15:39	Ramses Matos Couvre	CRM 4184

Cirurgia Geral

Anamnese:

Paciente trazido pelo SAMU 192 em protocolo e com regulação prévia. Refere acidente moto x carro. Refere que fazia uso de capacete que foi ejetado. Relato de síncope pelo SAMU, nega vômitos. Nega alergias e comorbidades. No momento refere dor em escoriações, Perna direita (suspeita de fratura), dor a inspiração profunda. Refere desconhecer ultima vacina anti-tetânica.

Ao exame:

Dados vitais:

SAMU → PA= 130x80 mmHg FC= 79 bpm SatO2= 99%

HOSPITAL → PA= 131x79 mmHg FC= 92 bpm SatO2= 97%

A) Vias aereas pèrveas, com colar cervical, nega dor cervical a palpação ou mobilização

B) MV+, sem RA

C) Sem sangramentos ativos

D) Glasgow 15, pupilas isocóricas e fotorreagentes

E) Abdome flácido e indolor, sem sinais de irritação peritoneal. Pelve estável e sem dor as manobras.

Escoriações em face, dorso, MSD, MID. Imobilização em perna direita por suspeita de fratura fechada.

Conduta:

- Curativos com kollagenase
- Lavar ferimentos
- Analgesia
- Tetanogama
- R-x de cervical, tórax, pelve, perna direita
- TC de crânio
- Avaliação da ortopedia após radiografias
- Avaliação da neurocirurgia após TC de crânio

[Assinatura]
Ramses Matos Couvre
CRM 4184



INVESTPREV

18 JUN 2019