



**Poder Judiciário
Do Estado de Sergipe**

POÇO REDONDO DA COMARCA DE POÇO REDONDO
AV. 31 DE MARÇO, Bairro Centro, Poço Redondo/SE, CEP 49810000
Horário de Funcionamento: 07:00 às 13:00

Dados do Processo

Processo: 202086000835	Distribuição: 30/06/2020
Número Único: 0000828-45.2020.8.25.0059	Competência: Poço Redondo
Classe: Procedimento Comum	Fase: POSTULACAO
Situação: Andamento	Processo Principal: *****
Processo Origem: *****	

Assuntos

- DIREITO PROCESSUAL CIVIL E DO TRABALHO - Partes e Procuradores - Assistência Judiciária Gratuita
- DIREITO CIVIL - Responsabilidade Civil - Seguro Obrigatório - Invalidez

Dados das Partes

Requerente: EUDES MARTINS DE SOUZA

Endereço: Rua de Zé do Óleo

Complemento: Poço Redondo-SE. Tel.: (79) 99832-2885

Bairro: CENTRO

Cidade: POCO REDONDO - Estado: SE - CEP: 49810000

Advogado(a): JOSÉ JEOVANY DA SILVA 889/A/SE

Requerido: SEGURADORA LÍDER DO CONSÓRCIO DO SEGURO DPVAT S.A.

Endereço: Rua Senador Dantas

Complemento: 5º ANDAR

Bairro: CENTRO

Cidade: RIO DE JANEIRO - Estado: RJ - CEP: 20010000

Advogado(a): KELLY CHRYSTIAN SILVA MENENDEZ 2592/SE



**Poder Judiciário
Do Estado de Sergipe**

**POÇO REDONDO DA COMARCA DE POÇO REDONDO
AV. 31 DE MARÇO, Bairro Centro, Poço Redondo/SE, CEP 49810000
Horário de Funcionamento: 07:00 às 13:00**

Processos Apensados:

--

Processos Dependentes:

--


Zimbra

pocoredondo@tjse.jus.br

Re: Processo 202086000835

De : Paulo Henrique Freitas <phctbmf@gmail.com>

seg, 03 de mai de 2021 15:17

Assunto : Re: Processo 202086000835 1 anexo**Para :** Comarca de Poco Redondo
<pocoredondo@tjse.jus.br>

Boa tarde,

Encaminho o parecer relativo ao processo em epígrafe.

Cordialmente,

Prof. Paulo Henrique Luiz de Freitas, Ph.D.

Cirurgia e Traumatologia Buco-maxilo-facial

Universidade Federal de Sergipe

Departamento de Odontologia - Campus Lagarto

<http://lattes.cnpq.br/6357015046857034>Em qua., 28 de abr. de 2021 às 14:57, Comarca de Poco Redondo
<pocoredondo@tjse.jus.br> escreveu:

Boa tarde.

Conforme solicitado, segue processo materializado integralmente.

Att,

Amanda Dias Vieira Azevedo
Técnica judiciária/TJSE

De: "phctbmf" <phctbmf@gmail.com>**Para:** "Comarca de Poco Redondo" <pocoredondo@tjse.jus.br>**Enviadas:** Terça-feira, 27 de abril de 2021 9:49:34**Assunto:** Re: Processo 202086000835

Bom dia,

Informo que a perícia foi realizada em 12 de abril e que a radiografia por mim solicitada foi disponibilizada em 23 de abril.

Atualmente, trabalho para a produção do laudo pericial. Visando facilitar sua elaboração, solicito, se possível, que seja disponibilizada cópia digital do processo.

Cordialmente,

Prof. Paulo Henrique Luiz de Freitas, Ph.D.

Cirurgia e Traumatologia Buco-maxilo-facial

Universidade Federal de Sergipe

Departamento de Odontologia - Campus Lagarto
<http://lattes.cnpq.br/6357015046857034>

Em seg., 29 de mar. de 2021 às 09:09, Comarca de Poco Redondo

<pocoredondo@tjse.jus.br> escreveu:

Acuso recebimento nesta data.

Att

Tauan Souza

Menor aprendiz

De: "phctbmf" <phctbmf@gmail.com>

Para: "Comarca de Poco Redondo" <pocoredondo@tjse.jus.br>

Enviadas: Quinta-feira, 25 de março de 2021 18:03:48

Assunto: Re: Processo 202086000835

Confirmo recebimento.

Cordialmente,

Em qui, 25 de mar de 2021 12:22, Comarca de Poco Redondo

<pocoredondo@tjse.jus.br> escreveu:

Boa tarde.

Fica agendada para segunda-feira, 12/4 às 14h.

Att,

Amanda Dias Vieira Azevedo

Técnica judiciária/TJSE

De: "phctbmf" <phctbmf@gmail.com>

Para: "Comarca de Poco Redondo" <pocoredondo@tjse.jus.br>

Enviadas: Segunda-feira, 22 de março de 2021 10:58:23

Assunto: Re: Processo 202086000835

Bom dia,

Proponho, então, as seguintes datas e horários: sexta-feira, 9/4, às 14h ou segunda-feira, 12/4, também às 14h.

Cordialmente,

Prof. Paulo Henrique Luiz de Freitas, Ph.D.

Cirurgia e Traumatologia Buco-maxilo-facial

Universidade Federal de Sergipe

Departamento de Odontologia - Campus Lagarto

<http://lattes.cnpq.br/6357015046857034>

Em qua., 17 de mar. de 2021 às 12:00, Comarca de Poco Redondo

<pocoredondo@tjse.jus.br> escreveu:

Bom dia,

Ante a resposta retro, venho solicitar a remarcação da perícia designada a fim de que seja atendido um prazo mínimo de 15 (quinze) dias de antecedência de uma nova data para fins de intimação pessoal da parte, bem como cumprimento de outros atos judiciais.

Att,
Amanda Dias Vieira Azevedo
Técnica judiciária/TJSE

De: "phctbmf" <phctbmf@gmail.com>
Para: "Comarca de Poco Redondo" <pocoredondo@tjse.jus.br>
Enviadas: Sexta-feira, 12 de março de 2021 8:53:57
Assunto: Re: Processo 202086000835

Bom dia,

A perícia pode ser realizada na sexta-feira, 19 de março, às 14hs. O endereço é rua Zaqueu Brandão, 82 - sala 1, bairro São José, Aracaju-SE.

Cordialmente,

Em qui, 28 de jan de 2021 13:32, Comarca de Poco Redondo
<pocoredondo@tjse.jus.br> escreveu:
Boa tarde.

Segue despacho judicial em resposta:

"Processo nº 202086000835 - Diante da manifestação de fl. 166, INTIME-SE o Perito nomeado informando que a realização da perícia ocorre em data e local por ele informados, ocasião em que a parte a ser periciada é intimada para comparecimento. "

Att,
Amanda Dias Vieira Azevedo
Técnica judiciária/TJSE

De: "phctbmf" <phctbmf@gmail.com>
Para: "Comarca de Poco Redondo" <pocoredondo@tjse.jus.br>
Enviadas: Quinta-feira, 21 de janeiro de 2021 15:25:04
Assunto: Re: Processo 202086000835

Boa tarde,

É necessário comparecer ao foro ou a perícia se dá com base nos autos?

Cordialmente,

Prof. Paulo Henrique Luiz de Freitas, Ph.D.
Cirurgia e Traumatologia Buco-maxilo-facial
Universidade Federal de Sergipe
Departamento de Odontologia - Campus Lagarto

<http://lattes.cnpq.br/6357015046857034>

Em qui., 21 de jan. de 2021 às 12:04, Comarca de Poco Redondo

<pocoredondo@tjse.jus.br> escreveu:

Venho pelo presente expediente de ordem MM. Juiz dessa Comarca Dr. Luiz Eduardo Araujo Portela, intimar o perito PAULO HENRIQUE LUIZ DE FREITAS, para informar se aceita o múnus, no prazo de 10 (dez) dias.

Att;

Cristina Oliveira/Estagiária do TJ/SE.

Antes de imprimir, pense em sua responsabilidade com o MEIO AMBIENTE

Antes de imprimir, pense em sua responsabilidade com o MEIO AMBIENTE

Antes de imprimir, pense em sua responsabilidade com o MEIO AMBIENTE

Antes de imprimir, pense em sua responsabilidade com o MEIO AMBIENTE

Antes de imprimir, pense em sua responsabilidade com o MEIO AMBIENTE

Antes de imprimir, pense em sua responsabilidade com o MEIO AMBIENTE



Laudo Pericial.pdf

1 MB

LAUDO PERICIAL

Processo: **202086000835**

REQUERIDO: **SEGURADORA LIDER DOS CONSORCIOS DO SEGURO DPVAT S.A**
REQUERENTE: **EUDES MARTINS DE SOUZA**

1. PREÂMBULO

Aos doze dias do mês de abril do ano de 2021, o perito **PAULO HENRIQUE LUIZ DE FREITAS**, Odontólogo especialista em Cirurgia e Traumatologia Buco-Maxilo-Facial e inscrito no Conselho Regional de Odontologia de Sergipe (CRO-SE) sob Nº 2320, designado pelo EXMO. SR. DR. JUIZ DE DIREITO DA ÚNICA VARA CÍVEL DA COMARCA DE POÇO REDONDO/SE, para proceder ao exame pericial em **EUDES MARTINS DE SOUZA**, nos Autos do processo Nº **202086000835**, onde consta como requerido **SEGURADORA LIDER DOS CONSORCIOS DO SEGURO DPVAT S.A**, descrevendo com verdade e com todas as circunstâncias, o que vir, descobrir e observar, bem como responder aos quesitos das partes. Em consequência, passa ao exame pericial solicitado e às investigações que julgou necessárias que, findas, permitem declarar:

2. IDENTIFICAÇÃO

EUDES MARTINS DE SOUZA, brasileiro, solteiro, pedreiro, portador do RG Nº 2556480-3 - SSP/SE e CPF Nº 050.046.785-45, residente e domiciliado na Rua José Francisco Nascimento, Nº 140, Centro, Poço Redondo/SE, CEP 49.810-000 apresentou documento com foto e, a partir de então, foi submetido à anamnese e exame clínico.

3. HISTÓRICO

São as seguintes as declarações do paciente:

Que foi vítima de acidente automobilístico em dois de abril de 2020, em Poço Redondo/SE;

Que foi inicialmente atendido na UPA Dona Zulmira Alves, no mesmo dia e na mesma cidade do acidente;

Que foi transferido para o Hospital de Urgência de Sergipe (HUSE), sendo lá atendido no dia 3 de abril de 2020, quando recebeu fratura bilateral dos côndilos mandibulares;

Que permaneceu internado no HUSE do dia 3 ao dia 6 de abril de 2020, recebendo alta com encaminhamento ambulatorial ao Hospital Dr. Pedro Garcia Moreno Filho (Hospital Regional de Itabaiana, HRI);

Que no dia 13 de abril de 2020, no HRI, foi submetido a tratamento conservador das fraturas condilares, evoluindo com limitação funcional do sistema estomatognático.

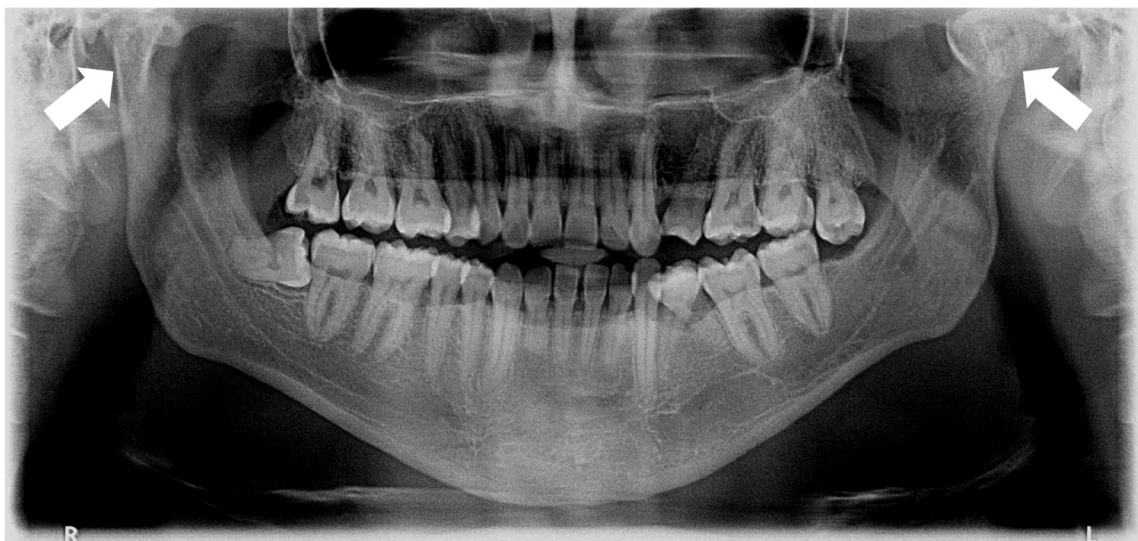4. EXAME FÍSICO

O paciente em exame é um homem branco, que deu entrada caminhando por seus próprios meios. Está em bom estado físico, bom estado de nutrição e aparenta uma idade física compatível com a idade cronológica. Está lúcido, orientado no tempo e no espaço, o pensamento tem forma, curso e conteúdo normal, a memória está presente e preservada, o humor e comportamento igualmente presentes e adequados às situações propostas.

O exame físico direcionado à cavidade bucal e ao sistema estomatognático demonstrou:

- a) Maloclusão moderada tipo mordida aberta anterior;
- b) Ectopias dentárias (unidades dentárias #25, 28, 34 e 35);
- c) Semi-inclusão da unidade dentária #48;
- d) Ausência clínica das unidades dentárias # 15, 25 e 38;
- e) Ausência de cicatrizes extraorais dignas de nota;
- f) Limitação de abertura bucal;
- g) Dor à palpação da região da articulação temporomandibular, bilateralmente; e
- h) Dor à palpação da musculatura mastigatória.

5. EXAME RADIOGRÁFICO



O exame radiográfico solicitado por este perito em 12 de abril de 2021 ratifica os achados clínicos e revela alteração da morfologia dos côndilos mandibulares, bilateralmente (setas brancas). Além dessas alterações, não há nenhuma outra relevante para o propósito deste laudo.

6. QUESITOS DA PARTE REQUERENTE

Informe o Sr. Perito:

1. Qual a parte do corpo afetada pelo acidente?

De acordo com os documentos acostados aos autos e com base nos achados periciais, houve lesão ao osso mandibular e aos tecidos tegumentares da região do mento (popularmente conhecido como queixo).

2. Qual a lesão sofrida?

Fratura bilateral dos côndilos mandibulares e ferimento corto-contuso em mento.

3. Houve perda anatômica e/ou funcional?

Sim, a lesão sofrida pelo requerente (fratura bilateral de côndilo mandibular) promove perda ou impotência – ainda que parcial - da função do osso mandibular.

4. Sendo positiva a resposta do item “3”, qual o grau da perda anatômica e/ou funcional em uma escala de 10%, 25%, 50% ou 100%?

Estima este perito que a lesão provocou perda funcional de repercussão leve, para a qual se aplicaria a redução proporcional da indenização em 25%.

5. Está correta a quantia paga administrativamente?

Queira a parte, por gentileza, remeter-se ao inteiro teor do laudo, particularmente à resposta a sua questão anterior e ao item 8 deste parecer.

6. Sendo negativa a resposta ao item “5”, qual seria o correto valor da indenização?

Cabe ao Exmo. Sr. Dr. Juiz de Direito que nomeou este perito determinar o valor correto da indenização, usando este parecer como apoio para sua dought decision.

7. QUESITOS DA PARTE REQUERIDA

1. *Queira o Sr. Perito informar se há nexo de causalidade entre o acidente narrado na petição inicial e a lesão apresentada pelo autor. Caso haja, informar se da referida lesão resultou invalidez permanente ou temporária;*

Sim, há nexo de causalidade entre o acidente e a lesão descrita pelo requerente. Emprestando-se o conceito de invalidez permanente por acidente da Circular SUSEP 302/05, vemos que se trata de “perda, redução ou impotência funcional definitiva, total ou parcial, de um membro ou órgão por lesão física, causada por acidente pessoal coberto.” A lesão sofrida pelo requerente (fratura bilateral de côndilo mandibular) promove perda ou impotência – ainda que parcial - da função do osso mandibular, o que se percebe pela limitação da abertura bucal e pela presença de dor á palpação da musculatura mastigatória. Há de se considerar, também, que traumas severos da articulação temporomandibular podem produzir disfunções articulares e musculares no futuro, comprometendo ainda mais a função do osso mandibular do requerente. Isto posto, meu juízo profissional é de que houve invalidez permanente.

2. *Queira o Sr. Perito informar se a invalidez permanente é notória ou de fácil constatação;*

Sim, é de fácil constatação até certo ponto. A limitação e a dificuldade de execução do movimento de abertura de boca do requerente são, mesmo para o leigo, perceptíveis; no entanto, a perda funcional é subjetiva, e sua avaliação é terreno de profissionais da saúde versados neste particular como os odontólogos, os fisioterapeutas e os fonoaudiólogos.

3. *Queira o Sr. Perito esclarecer quando a vítima teve ciência de sua incapacidade com base nos documentos médicos acostados aos autos;*

O requerente teve ciência do diagnóstico de fratura bilateral do côndilo mandibular durante sua internação no Hospital de Urgências de Sergipe, entre os dias 3 e 6 de abril de 2020. Não se pode precisar, entretanto, quando tomou ciência de sua incapacidade, visto que há um período de cicatrização e limitação funcional inerente à intervenção realizada para tratar das fraturas condilares. Isto posto, é comum que a vítima de fratura mandibular perceba limitação funcional alguns meses após a finalização do tratamento, seja ele cirúrgico ou conservador.

4. *Queira o Sr. Perito informar se a vítima encontra-se em tratamento ou já se esgotaram todas as possibilidades existentes na tentativa de minimizar o dano;*

O requerente não se encontra em tratamento no momento da perícia. O acompanhamento com fisioterapeuta seria recomendado na tentativa de minimizar o dano, mas os benefícios de tal tratamento no atual estado clínico são limitados.

5. *Queira o Sr. Perito informar se à época do acidente o membro afetado já contava com alguma sequela oriunda de circunstância anterior;*

Não é possível determinar a presença ou ausência de sequela oriunda de circunstância anterior, uma vez que não existem registros dentários ou imaginológicos pregressos disponíveis. O paciente nega histórico de trauma de face anterior ao acidente.

6. *Queira o Sr. Perito informar se a lesão apresenta caráter parcial ou total. Sendo a invalidez parcial incompleta, queira o Ilustre Perito informar o membro afetado e se a redução proporcional da indenização corresponde a 75% (setenta e cinco por cento) para as perdas de repercussão intensa, 50% (cinquenta por cento) para as de média repercussão, 25% (vinte e cinco por cento) para as de leve repercussão, 10% (dez por cento) para as de sequelas residuais, consoante o disposto no Art. 3º, inciso II, da Lei 6.194/74;7 - Considerando que a tabela inserida à Lei 11.945/09 em três casos faz distinção quando a vítima é acometida por lesão em ambos os membros, seria possível o Sr. Perito indicar adequadamente a média da lesão sofrida nos termos da tabela? Em caso positivo qual seria a gradação (10%, 25%, 50%, 75% ou 100%)?• Perda anatômica e/ou funcional completa de ambos os membros superiores ou inferiores;• Perda anatômica e/ou funcional completa de ambas as mãos ou de ambos os pés;• Perda anatômica e/ou funcional completa de um membro superior e de um membro inferior;*

Trata-se de invalidez permanente parcial incompleta que compromete a abertura, o fechamento e as lateralizações do osso mandibular e que tem repercussões negativas sobre outras estruturas do sistema estomatognático tais como as articulações temporomandibulares e a musculatura mastigatória. Estima este perito que a lesão provocou perda de repercussão leve, para a qual se aplicaria a redução proporcional da indenização em 25%.

Com relação à menção feita à tabela da Lei 11.945/09, a lesão afeta bilateralmente o osso mandibular com igual intensidade e, portanto, fica a média mantida em 25%.

- 8 - *Queira o Sr. Perito esclarecer todo e qualquer outro elemento necessário ao deslinde da causa.*


Queira a parte, por gentileza, remeter-se ao inteiro teor do laudo.

8. CONCLUSÃO

O acidente sofrido pelo requerente produziu lesão que, por sua vez, gerou **invalidez permanente parcial incompleta** que compromete a abertura, o fechamento e as lateralizações do osso mandibular e que tem repercussões negativas sobre outras estruturas do sistema estomatognático tais como as articulações temporomandibulares e a musculatura mastigatória. Estima este perito que a lesão **provocou perda funcional de repercussão leve**, para a qual se aplicaria a **redução proporcional da indenização em 25%**.

Este é o meu parecer, salvo melhor juízo.

Aracaju, 3 de maio de 2021



Paulo Henrique Luiz de Freitas
Cirurgia e Traumatologia
Cirurgia Buco-maxilo-facial
CRO 2320