



EXMO. SR. DR. JUIZ DE DIREITO DA 1ª VARA CÍVEL DA COMARCA DE TERESINA/PI

Processo: 08156802120198180140


SEGURADORA LIDER DOS CONSORCIOS DO SEGURO DPVAT S.A, empresas seguradoras previamente qualificadas nos autos do processo em epígrafe, neste ato, representada, por seus advogados que esta subscreve, nos autos da **AÇÃO DE COBRANÇA DE SEGURO DPVAT**, que lhe promove **CARLOS JOSE DA PAZ PEREIRA**, em trâmite perante este Douto Juízo e Respectivo Cartório, vem mui respeitosamente, à presença de V. Ex.ª, em cumprimento ao referido despacho de fls., expor para ao final requerer o que se segue:

DO LAUDO PERICIAL

Trata-se de caso em que o Autor alega ser vítima de acidente automobilístico, resultando em invalidez permanente.

Requerida a indenização em sede administrativa, FOI APURADA LESÃO NO PUNHO DIREITO com repercussão média (50%), efetuando o pagamento no valor de R\$1.687,50:

PARECER DE ANÁLISE MÉDICA



Seguradora
LÍDER
Administradora de Seguros DPVAT

DADOS DO SINISTRO

Número: 3180394302 Cidade: Teresina Natureza: Invalidez Permanente
 Vítima: CARLOS JOSE DA PAZ PEREIRA Data do acidente: 28/05/2018 Seguradora: SINAF PREVIDENCIAL CIA. DE SEGUROS

PARECER REALIZADO COM BASE NA DOCUMENTAÇÃO MÉDICA APRESENTADA PELA VÍTIMA


Data da análise: 09/01/2019
 Valoração do IML: 0
 Perícia médica: Não
Diagnóstico: FRATURA DISTAL DO RÁDIO DIREITO.
 Resultados terapêuticos: TRATAMENTO CIRÚRGICO (PLACA E PARAFUSOS), ALTA MÉDICA.
Sequelas permanentes: LIMITAÇÃO DO ARCO DOS MOVIMENTOS DO PUNHO DIREITO.
 Sequelas: Com sequela
 Conduta mantida:
 Quantificação das sequelas: **APRESENTA APÓS ANÁLISE MÉDICO DOCUMENTAL DEBILIDADE FUNCIONAL MODERADO DO PUNHO DIREITO.**
 Documentos complementares:
 Observações:

DANOS

DANOS CORPORAIS COMPROVADOS	Percentual da Perda (Tabela da Lei 6.194/74)	Enquadramento da Perda (art 3º § 1º da Lei 6.194/74)	% Apurado	Indenização pelo dano
Perda completa da mobilidade de um dos punhos	25 %	Em grau médio - 50 %	12,5%	R\$ 1.687,50
Total			12,5 %	R\$ 1.687,50

ESPECIALISTA

Empresa: Líder- Serviços AMD
 Grupo: EQ3
 Nome: MARTHA MARIA RAUSCH DE QUEIROGA
 CRM: 5245228-1
 UF do CRM: RJ
 Assinatura:



Após o deferimento da produção de perícia judicial médica, **FOI ELABORADO LAUDO PERICIAL APURANDO LESÃO NA MÃO ESQUERDA** com repercussão média (50%).

Importante esclarecer que, conforme demonstram os próprios documentos de atendimento medico apresentados pela parte autora, **A LESÃO FOI OCASIONADA NO PUNHO DIREITO:**

**HOSPITAL DE URGÊNCIA DE TERESINA - HUT**

Rua Dr. Otto Tito 1820 - Beldengão - Fone: 86 3218 5445

TERESINA-PI CEP: 64017-770 CNPJ: 05.522.917/0022-02

Página 1 de 1

LAUDO MÉDICO

Paciente: **CARLOS JOSE DA PAZ PEREIRA** (Prontuário: 477836)
Endereço: F JVOADO SANTA TEREZA - ZONA RURAL - TERESINA - PI CEP: 64000-010
Nascimento: 17/09/1978 Idade: 39a1m6d Sexo: Masculino Origem: INTERNAÇÃO Atendimento: 215253
Requisição: 842427 Solicitação: 30/05/2018 Solicitante: CAIO PEREIRA NETO
Controle: 1041631 Convênio: S U S CLÍNICA ORTOPÉDICA 111 ENFERMARIA 232 EXTRA 001

RELATÓRIO:

Cod. SIA: 0204040124

Data Exame: 30/05/2018

PUNHO DIREITO

O estudo radiológico do punho direito foi realizado nas incidências em pa/perfil.
Os seguintes aspectos observados:

- Controle pós operatório.
- Fratura alinhada, com fixação metálica, na metáfise distal do rádio.
- Imobilização gessada.

LUIS CEZAR)

TERESINA - PI 13/06/2018

VERA LUCIA RIOS ARAUJO

CPF: 227.528.623-34 CRM - 1727

Profissional Responsável



BOLETIM DE ENTRADA (BE)

Impr: 28/05/2018 11:11:42
/Data: 28/05/2018
/Estado: RUADEBEN-PI

DADOS DO PACIENTE:

Nome: CARLOS JOSE DA PAZ PEREIRA		Proteção: 87864	
Mãe: MARIA DE FATIMA FERREIRA DA PAZ		Pai: ANTONIO PEREIRA DA SILVA	
Endereço: POVO SÃO JOÃO, RUA STA TERESA - DOMA SURAL - TERESINA - PI - CEP: -			
Nascimento: 07/09/1978	Idade: 39:00:210	Sexo: Masculino	Fone: 86-99451-2915
Responsável: O MESMO		CNS: 707100276225390	
Profissão:		Documento: CPF: 005.523.202-18	
D. Instrução: Não informado		S. Civil: Solteiro(a)	
End. Local: - - -			

DADOS DO ATENDIMENTO:

Código: 277777	Entrada: 28/05/2018 07:53:55	Convênio: S U B
Motivo de Procura: ACIDENTE DE TRÂNSITO MOTOCICLISTA PARTICULAR		

DADOS DA CLASSIFICAÇÃO DE RISCO:

Sinal/Sintoma de Agressão:	Área Incidência:	Classificação:	Cod:
INTROMISSÃO DO TENDÃO	NR0321	Fratura fechada sem desvio	Amarelo
HISTÓRIA CLÍNICA, RISCO: TRAUMA NOS MDS APÓS QUESA DE MOTOCICLETA NOVE.			
			JULIO CESAR PEREIRA LEITE CONEX PS 170497 Im: 28/05/2018 07:58:28

Ass. Profissional Clm. Risco:

SEVV:	(Hora: _____)
Peso: 3,00 kg Altura: 1,00 m TMC: 0,00 kg/m2 Pulso: 8 Tmp: Pressão: 0 sang:	
DADOS CLÍNICOS: TRAUMA DOR ESCORIAÇÕES EM MSD MIE CD RX ANTEBRAÇO D 2P -f FRATURA DO RADIO DISTAL D RX PE E 2P FRAT DE CALCANEIO E ? CD TALA GESSADA LUVA BOTA ENC AO HUT	
Diagnóstico Inicial: Fratura da extremidade distal do rádio	

DADOS CLÍNICOS:

TRAUMA
DOR ESCORIAÇÕES EM MSD MIE
CD RX ANTEBRAÇO D 2P -f FRATURA DO RADIO DISTAL D
RX PE E 2P FRAT DE CALCANEIO E ?
CD TALA GESSADA LUVA BOTA
ENC AO HUT

Diagnóstico Inicial:
Fratura da extremidade distal do rádio



Prefeitura Municipal de Teresina
Secretaria Municipal de Saúde

**CENTRAL DE REGULAÇÃO DE INTERNAÇÃO HOSPITALAR
COMPROVANTE DE REGULAÇÃO**

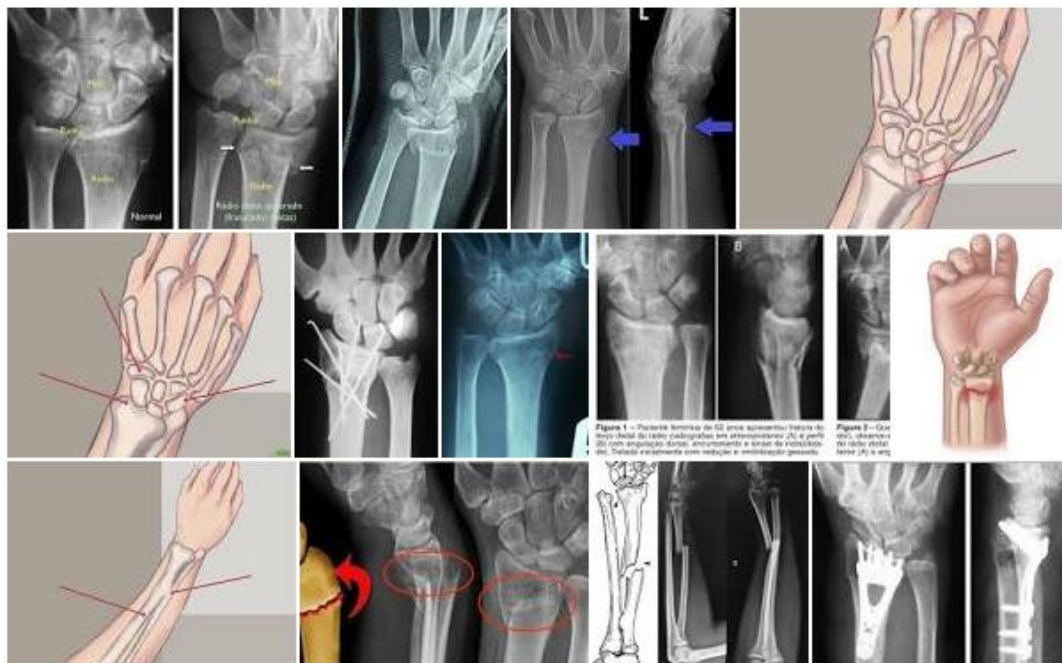AUTORIZAÇÃO: 238711803	Nº REGULAÇÃO: 27778	TIPO: TRANSFERÊNCIA INTERHOSPITALAR
ESTABELECIMENTO SOLICITANTE: 7825149 - UNIDADE DE PRONTO ATENDIMENTO 24 HORAS - UPA RENASCENÇA - (86) 3234-7074		
ESTABELECIMENTO REFERENCIADO: 5828856 - HOSPITAL DE URGÊNCIA DE TERESINA PROFESSOR ZENON ROCHA - HUT		
LEITO: ORTOPEDIA/TRAUMATOLOGIA		
PACIENTE: CARLOS JOSE DA PAZ PEREIRA		NASCIMENTO: 07/09/1978

DADOS CLÍNICOS

HISTÓRIA CLÍNICA: DOR DOR ESCORIAÇÕES EM MSD MIECD RX ANTEBRAÇO D 2P-f <u>FRATURA DO RADIO DISTAL D</u> RX PE E 2P FRATURA DE CALCANEIO E?
PROVAS DIAGNÓSTICAS: RX
EXAMES SOLICITADOS:
DIAGNÓSTICO(CID): FRATURA DA EXTREMIDADE DISTAL DO RADIO

Em simples consulta na internet, percebe-se que o radio distal refere-se ao punho:

Imagens de radio distal



→ Mais imagens para radio distal

Denunciar imagens

Desta forma, a lesão apresentada pelo autor localiza-se NO PUNHO DIREITO E NÃO NA MÃO ESQUERDA, como disposto pelo ilustre perito.

Primordial se faz ressaltar que o exame pericial médico deve ser realizado com a observação de todas as informações da casuística, principalmente, analisando os documentos de atendimento médico da data do acidente.

DESTA FORMA, REQUER A INTIMAÇÃO DO EXPERT PARA ESCLARECER A RAZÃO PELA QUAL APURA LESÃO NA MÃO ESQUERDA SE O ÚNICO SEGMENTO AFETADO NO ACIDENTE FOI O PUNHO DIREITO, BEM COMO, PARA GRADUAR O SEGMENTO CORRETO: PUNHO DIREITO.

Em caso de condenação, requer a aplicação da a tabela inserida na Lei 11.945/09, devendo ainda ser observado o pagamento administrativo realizado na monta de R\$ 1.687,50 (um mil e seiscentos e oitenta e sete reais e cinquenta centavos).

Nestes Termos,
Pede Deferimento,

TERESINA, 8 de janeiro de 2020.

JOÃO BARBOSA
OAB/PI 10201

EDNAN SOARES COUTINHO
1841 - OAB/PI