



## **PROCURAÇÃO AD JUDICIA E EXTRA JUDICIAL**

**OUTORGANTE:** JARDSON NOGUEIRA FERNANDES, brasileiro, Solteiro, Serviços Gerais, portador da Cédula de Identidade nº: 3.883.056 SSDS/PB, inscrito no CPF nº: 017.994.624-20, residente e domiciliado na Rua, Maria Cantalice Soares, Nº 75, Gramame, João Pessoa/PB. Cep:58068-423. Fone:(83)98821-9991.

**OUTORGADO:** GERSON LUCIANO SANTOS NETTO, brasileiro, casado, advogado inscrito na OAB/PB sob o nº 24.614, ambos com endereço profissional na Rua: professora Corina Maria Rabelo, nº 28 Bairro José Américo de Almeida -, na Cidade de João Pessoa/PB, 986434993.

**PODERES:** Poderes para o foro em geral, a fim de defender os interesses e direitos do Outorgante perante qualquer Juízo, Instância ou Tribunal, inclusive perante esta Douta Vara, propondo Ações competentes em que o Outorgante seja autor ou reclamante, defendendo-o quando for Réu, Interessado ou Requerido, podendo reclamar, conciliar, desistir, transigir, acordar, recorrer, receber e dar quitação, confessar, firmar compromisso, prestar declarações, renunciar direitos, bem como substabelecer a presente com ou sem reservas de poderes, se assim lhes convier, praticarem todos os atos necessários para o bom e fiel desempenho deste mandato, ao qual dar como firme e valioso, enfim praticar todos os atos previstos no art.105 do Novo Código de Processo Civil com redação dada pela Lei nº 8.952 de 13.12.94 e art. 5º, § 2º da Lei n.º 8906, de 04.07.94 (Estatuto da Advocacia e da Ordem dos Advogados do Brasil).

**CONTRATO:** O Outorgante obriga-se a pagar ao outorgado, a título de verba honorária advocatícia remuneratória pelos serviços prestados, ora contratados, a importância de **30%**, calculados sobre o valor da causa, da condenação ou do acordo celebrado.

## **DECLARAÇÃO DE HIPOSSUFICIENCIA DE RENDIMENTOS**

A parte outorgante, conhecedora dos termos da Lei n.º 1.060/50, declara que é pobre na forma da lei e que não tem condições de dar prosseguimento à demanda judicial sem comprometimento da subsistência de sua vida e de sua família.

João Pessoa/PB, 08 de Janeiro de 2019.

  
Outorgante/Declarante




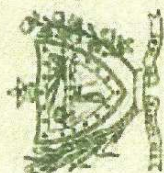


REPÚBLICA FEDERATIVA DO BRASIL

ESTADO DA PARAÍBA

SECRETARIA DA SEGURANÇA E DA DEFESA SOCIAL  
INSTITUTO DE POLÍCIA CIENTÍFICA  
DEPARTAMENTO DE IDENTIFICAÇÃO

P-005



Fernando Nogueira  
ASSINATURA DOTITULAR

CARTEIRA DE IDENTIDADE

CASA DA UNIDADE DO BRASIL





VÁLIDA EM TODO O TERRITÓRIO NACIONAL

REGISTRO  
GERAL

3.883.056

DATA DE  
EXPEDIÇÃO

06/08/2010

NOME JARDSON NOGUEIRA FERNANDES

FILIAÇÃO JOSÉ FERNANDES DE SOUZA  
KATIANE ELIZA NOGUEIRA DA SILVA

NATURALIDADE

CAMPINA GRANDE-PB

DATA DE NASCIMENTO

06/11/1995

DOC ~~NASC~~.N.67008 FLS.32 LIV.A-60

CARTÓRIO 2º JOÃO PESSOA-PB

CPF 017.994.624-20

João Pessoa - PB

ASSINATURA DO DIRETOR

LEI Nº 7.116 DE 29/08/83

LEI Nº 7.116 DE 29/08/83







# CAGEPA

COMPANHIA DE ÁGUA E ESGOTOS DA PARAÍBA

Rua Feliciano Cirne, 220 - Jaguaribe João Pessoa - PB  
CEP: 58.015-570 - CNPJ: 09.123.654/0001-87

PARA CONTATO COM A CAGEPA,  
INFORME ESTE NÚMERO

**MATRÍCULA**

69336440

**REFERÊNCIA**

NOV/2018

CONTA DE CONSUMO DE ÁGUA/ESGOTO E SERVIÇOS

**JOSE FERNANDES DE SOUZA**

**RUA MARIANA CANTALICE SOARES, 75 - GRAMAME JOAO**

**PISSOA PB 58068- 423**

| Inscrição            | SMI                | Quantidade de Economias |               |                 |         | Responsável |
|----------------------|--------------------|-------------------------|---------------|-----------------|---------|-------------|
|                      |                    | Residencial             | Comercial     | Industrial      | Público |             |
| 001.036.713.0425.000 | 000                | 1                       | 0             | 0               | 0       |             |
| Hidrômetro           | Data de Instalação | Localização             | Situação Água | Situação Esgoto |         |             |
| A07E509633           | 31/01/2009         | EXTERNO                 | LIGADO        | POTENCIAL       |         |             |

ANTERIOR | ATUAL | CONSUMO (M3) | NUM DE DIAS | PROXIMA LEITURA

632      641      9      33      04/12/2018

HIST. CONS./ANOR. LEIT. | QUALID. ÁGUA-ANEXO 20 PORT. 05/2017 MS.

| OUT/2018 | 8 | PARAMETROS                   | EXIG. | ANALIS. | CONFORMES |
|----------|---|------------------------------|-------|---------|-----------|
| SET/2018 | 8 | TURBIDEZ                     | 0     | 0       | 0         |
| AGO/2018 | 5 | CLORO                        | 0     | 0       | 0         |
| JUL/2018 | 7 | COL.TERMOT                   | 0     | 0       | 0         |
| JUN/2018 | 8 | COR                          | 0     | 0       | 0         |
| MAI/2018 | 6 | COL.TOTAIS                   | 0     | 0       | 0         |
| MEDIA(M) | 7 | DADOS REFERENTES A: SET/2018 |       |         |           |

DATA DA IMPRESSÃO: 05/11/2018

HORA DA IMPRESSÃO: 09:09:30

DESCRIÇÃO  
ÁGUA

RESIDENCIAL 1 UNIDADE(S)

CONSUMO DE ÁGUA

ESGOTO

CONSUMO TOTAL(R\$)

9 M3

37,91





**CERTIDÃO DE REGISTRO DE OCORRÊNCIA**

**Nº 02147.01.2018.1.00.420**

CERTIFICO, em razão de meu ofício e a requerimento verbal de pessoa interessada, o Registro de Ocorrência Policial Nº 02147.01.2018.1.00.420, cujo teor agora passo a transcrever na íntegra: À(s) 13:23 horas do dia 07 de novembro de 2018, na cidade de João Pessoa, no estado da Paraíba, e nesta Delegacia Especializada de Acidentes de Veículos da Capital, sob responsabilidade do(a) Delegado(a) de Polícia Civil Alberto Jorge Diniz e Silva, matrícula 1331957, e lavrado por Fabiana de Lima Bezerra, Agente de Investigação, matrícula 1819003, ao final assinado, compareceu **Jardson Nogueira Fernandes**, CPF nº 017.994.624-20, nacionalidade brasileira, estado civil união estável, identidade de gênero masculino, profissão Lava Jato, filho(a) de Katiane Eliza Nogueira da Silva e Jose Fernandes de Souza, natural de Campina Grande/PB, nascido(a) em 06/11/1995 (23 anos de idade), residente e domiciliado(a) no(a) Rua Mariana Cantalice Soares, Nº 76, bairro Gramame, tendo como ponto de referência Ponto Final Colinas 2, na cidade de João Pessoa/PB, telefone(s) para contato (83) 98621-9283.

**Dados do(s) Fatos:**


Local: Rua Radialista Newton Jr, No Giradouro do Novo Milênio, João Pessoa/PB, bairro Valentina; Tipo do Local: via/local de acesso público (rua, praça, etc); Data/Hora: 23/06/18 19:55h. Tipificação: em tese, capitulada no(s) **LESÃO ACIDENTAL DE TRÂNSITO**.


**E NOTIFICOU O SEGUINTE:**


Que conduzia a MOTOCICLETA YAMAHA/YBR 125K, VERMELHA, 2008/2008, PLACA MOA7913/PB, CHASSI 9C6KE092080186526, registrada em nome de Kassandra Leite de Souza, quando perdeu o controle ao derrapar em um trecho com areia vindo a cair ao solo; Que devido ao fato veio a lesionar-se conforme LAUDO MÉDICO EXPEDIDO PELO DR. EWERTON NORONHA TEIXEIRA, CRM 2516/PB, DATADO DE 24.08.2018, do Hospital de Emergência e Trauma Senador Humberto Lucena, para onde foi socorrido(a) pelo SAMU; Que no momento não tem testemunhas a indicar.

Sendo o que havia a constar, cientificado(a) o(a) declarante das implicações legais contidas no Artigo 299 do Código Penal Brasileiro, depois de lida e achada conforme, expeço a presente Certidão. A referida é verdade. Dou fé.

João Pessoa/PB, 07 de novembro de 2018.

  
FABIANA DE LIMA BEZERRA  
Agente de Investigação

  
JARDSON NOGUEIRA FERNANDES  
Noticiante



Procedimento Policial: 02147.01.2018.1.00.420



**SINISTRO 3180558904 - Resultado de consulta por beneficiário****VÍTIMA** JARDSON NOGUEIRA FERNANDES**COBERTURA** Invalidez**PONTO DE ATENDIMENTO RECEPTOR DO PEDIDO DE INDENIZAÇÃO** Comprev

Previdência S/A-Filial João Pessoa - PB

**BENEFICIÁRIO** JARDSON NOGUEIRA FERNANDES**CPF/CNPJ:** 01799462420**Posição em 07-01-2019 09:43:51**

Desculpe, no momento, não conseguimos localizar informações com os dados que você forneceu. Por gentileza, [clique aqui](#) e nos envie um e-mail para que possamos checar melhor o seu caso. Por gentileza, aguarde, em até 72 horas, entraremos em contato com você para informar a situação do seu pedido de indenização.

| Data do Pagamento | Valor da Indenização | Juros e Correção | Valor Total  |
|-------------------|----------------------|------------------|--------------|
| 08/01/2019        | R\$ 1.350,00         | R\$ 0,00         | R\$ 1.350,00 |

**Histórico das correspondências enviadas**

| Data da Carta | Referência           | Ver Carta |
|---------------|----------------------|-----------|
| 02/12/2018    | Exigência Documental |           |
| 02/12/2018    | Aviso de Sinistro    |           |







PREFEITURA MUNICIPAL DE JOÃO PESSOA  
SECRETARIA MUNICIPAL DE SAÚDE  
SERVIÇO DE ATENDIMENTO MÓVEL DE URGÊNCIA  
SAMU 192 REGIONAL DE JOÃO PESSOA - SAME



CNPJ 08.806.754/0015-40  
SAMU 192 REGIONAL DE JOÃO PESSOA  
Av. Diógenes Chianca, 1777  
Água Fria - CEP 58053-900  
João Pessoa - PB

## DECLARAÇÃO

O SAMU 192 REGIONAL DE JOÃO PESSOA, inscrito sob CNPJ: 08.806.754/0015-40, atendendo o requerimento nº 807/080, **DECLARA** para os devidos fins, que consta em nossos registros, sob protocolo: 2112337, o atendimento pré-hospitalar realizado pela referida instituição ao paciente **JARDSON NOGUEIRA FERNANDES** idade 22 anos, vítima de **Acidente de Trânsito (Queda de Moto)** no dia 23/06/2018, na Rua Radialista Newton Jr, Bairro: Valentina - João Pessoa - aproximadamente às 19:55 horas, sendo o mesmo encaminhado ao Hospital de Emergência e Trauma Senador Humberto Lucena.

Por ser expressão da verdade, firmo a presente declaração.

João Pessoa, 24 de Julho de 2018.

Jefferson da Rocha Augusto  
Estatístico  
CREF nº 10.155-6

Jefferson da Rocha Augusto  
Matricula: 67.155-6  
Coordenação do SAME  
SAMU 192 REGIONAL DE JOÃO PESSOA

27 NOV. 2018  
PROTOCOLADO

Rua: Diógenes Chianca, 1777 - Água Fria - CEP: 58053-900 - João Pessoa - PB  
Fone SAME: (81) 3218.9242; 3218.9123





GOVERNO DO ESTADO DA PARAÍBA  
SECRETARIA DO ESTADO DA SAÚDE  
HOSPITAL DE EMERGÊNCIA E TRAUMA SENADOR GIMBERTO LUCENA  
DIREÇÃO TÉCNICA

## LAUDO MÉDICO

### INFORMAÇÕES PESSOAIS

NOME DO PACIENTE JARDSON NOGUEIRA FERNANDES  
DADOS DE NASCIMENTO 06/11/95  
NOME DA MÃE KATIANE ELIZA NOGUEIRA DA SILVA

### DADOS EXTRAÍDOS

BOLETIM DE ENTRADA N.º 1.090.131  
Nº PRONTUÁRIO  
DATA DO ATENDIMENTO 23/06/18  
HORA DO ATENDIMENTO 20:52  
MOTIVO DO ATENDIMENTO ACIDENTE DE MOTOCICLETA  
DIAGNÓSTICO (S) TRAUMATISMO RENAL D (CONTUSÃO) ?  
CID 10 S 37.0

### AVALIAÇÃO INICIAL:

Paciente deu entrada neste hospital vítima de acidente de motocicleta, trazido pelo SAMU, apresentando queixa de dor abdominal, região do hipocôndrio D, além de escoriações nos antebraços D e E. Glasgow 15. Avaliado pela equipe médica da urgência/emergência.

### EXAMES SOLICITADOS/REALIZADOS:

TC do crânio  
RX do tórax - AP  
RX da bacia - AP  
USG do abdome total - FAST

### TRATAMENTO:

Sinais sugestivos de contusão renal D à USG. Sem alteração à TC e aos RX. Realizado atendimento, medicação e tratamento conservador aos cuidados da Neurocirurgia, Ortopedia e da Cirurgia Geral.

ALTA HOSPITALAR: 24/08/18  
DATA DA EMISSÃO: 24/08/18

Dr. Evertton Moronha Teixeira  
CRM: 2516/PB

**ATENÇÃO:** Este documento destina-se à comprovação de atendimento hospitalar para: OML, INSS, EMPRESAS, ESCOLAS,  
MINISTÉRIO DO TRABALHO e CONTINUIDADE DE TRATAMENTO

27 NOV. 2018

PROTOCOLO







GOVERNO DO ESTADO DE PERNAMBUCO  
SECRETARIA DO ESTADO DA SAÚDE  
HOSPITAL DE EMERGÊNCIA E TRAUMATISMO E IMPLANTOLÓGICA  
UNIDADE MÉDICA

## LAUDO MÉDICO

### INFORMAÇÕES PESSOAIS

NOME DO PACIENTE Jardsom Nogueira Fernandes  
DATA DE NASCIMENTO 06/11/95  
NOME DA MÃE Kátiane Elisa Nogueira da Silva

### DADOS EXTRAÍDOS

PRONTUÁRIO N.º 109518  
BOLETIM DE ENTRADA N.º 1090262  
DATA DO ATENDIMENTO 24/06/18  
HORA DO ATENDIMENTO 16:57  
MOTIVO DO ATENDIMENTO Retorno-solicitado pelo médico  
DIAGNÓSTICO(S) Trauma abdominal fechado com lesão hepática  
CID 10 S36.1

### AValiação Inicial:

Paciente deu entrada neste Serviço com história de queda de moto há 24 horas, foi atendido neste serviço e liberado pela manhã. Retorna hoje com queixa de dor em flanco direito estendendo-se até a região torácica abdominal ipsilateral. Avaliado pela Cirurgia Geral e internado para tratamento cirúrgico.

### EXAMES SOLICITADOS/REALIZADOS:

TC de abdome

### RESULTADOS DOS EXAMES:

TC contusão renal com edema perirrenal sem sinais de extravasamento de contraste. Lesão hepática, derrame pleural a direita

### TRATAMENTO:

Laparotomia exploradora + drenagem de hematoma + laparotomia + compressão hepática com compressas (06), para serem retiradas posteriormente (realizado em 25/06/18). Laparotomia para revisão da hemostasia hepática e retirada de 06 compressas (realizado em 26/06/18). Toracostomia direita com drenagem fechada.

ALTA HOSPITALAR: 19/07/18  
DATA DA EMISSÃO: 18/09/18

Dr. Juan Jairo Ribeiro Arce  
CRM: 3328PB

ATENÇÃO: Este documento destina-se à comprovação e não substitui a avaliação médica. Este documento não substitui a avaliação médica.  
MINISTÉRIO DO TRABALHO E SEGURANÇA SOCIAL - SECRETARIA DE SAÚDE

Documento de Alta

|   |                    |  |                                      |
|---|--------------------|--|--------------------------------------|
| Nome:<br>JARDSON NOGUEIRA FERNANDES   |                    |  | Número Prontuário:<br>109518         |
| Data de:<br>06/11/1995  | Sexo:<br>Masculino | Data de Internação:<br>24/06/2018 22:38:05 | Data de Alta:<br>19/07/2018 09:29:51 |
| Motivo de alta:<br>ALTA HOSPITALAR  |                    |  |                                      |
| Conduta:<br>LE HEPATORRAFIA DRENAGEM DO HEMITÓRAX DIREITO   |                    |  |                                      |
| Resumo da Internação:<br>PACIENTE ADMITIDO COM TRAUMATISMO ABDOMINAL GRAVE SUBMETIDO A CIRURGIA DE EMERGÊNCIA, EVOLUINDO BEM ATÉ O MOMENTO. |                    |  |                                      |
| Resultado de Exames:<br>TC DE ABDOME CONFIRMOU PRESENÇA DE LESÃO HEPÁTICA E DERRAME PLEURAL À DIREITA.                                      |                    |  |                                      |
| Tratamento:<br>LE HEPATORRAFIA DRENAGEM DO HEMITÓRAX DIREITO  |                    |  |                                      |
| Diagnóstico:<br>S36.1 - Traumatismo do fígado ou da vesícula biliar   |                    |  |                                      |
| Recomendações:<br>REPOUSO PRIORITÁRIO 90 DIAS. RETORNAR AO HETSPL CASO OCORRA ALGUMA ALTERAÇÃO.   |                    |  |                                      |

Data: 19/07/2018

ALDENIO AMORIM DE LIMA


CRM: 5815 - PB

ALDENIO AMORIM DE LIMA  
CRM: 5815 - PB

PROVIDÊNCIA  
27 NOV. 2018  
PROTOCOLO  
109518







**Instituto Estadual de Educação e Treinamento**  
Sede: Rua Curitiba, 1.000



GOVERNO  
DA PARAIBA

ALCRESTER LIQUIDA, S.R.L. - PIERO GONDIM - CNES: 123312 - Tel.: 0332165790

Botón de Alendamento: 1090131



| Identificação do paciente  |   |  |   |            |         |               |
|--|---|--|---|------------|---------|---------------|
| ID<br>886388   | Nome<br>JARDSON NOGUEIRA FERNANDES                  | Sexo<br>Masculino  |   |            |         |               |
| Data de nascimento<br>06/11/1989   | Idade<br>28 anos 7 meses 17 dias                    | Endereço<br>SOLTEIRO(A)  | Religião<br>NÃO INFORMADA               |            |         |               |
| Nome<br>KATHIANE ELIZA NOGUEIRA DA SILVA   |   | Pai<br>JOSE FERNANDES DE SOUZA                                     |   |            |         |               |
| Etnia<br>NÃO INFORMADO   |   | Responsável (Paciente)<br>JOSUEI FERREIRA DE ARAUJO - ACOMPANHANTE |   |            |         |               |
| DDI Móvel<br>88  | Telefone Móvel<br>988492413                         | DDD Fixo<br>88   | Fixo Fixo<br>96725388                   |            |         |               |
| Tipo de documento<br>RG (IDENTIDADE)   |   | Número do documento<br>9863088                                     |   |            |         |               |
| Local de residência<br>VALENTINA FIGUEIREDO  |   | Tipo<br>SAIRRO   |   |            |         |               |
| Email  |   | UF<br>PB   |   |            |         |               |
| Endereço   |   | CEP  |   |            |         |               |
| CEP<br>58067034  | Município de residência<br>JOÃO PESSOA              | UF<br>PB   | Logradouro<br>Avenida Severino da Silva |            |         |               |
| Número<br>214  | Complemento   | Bairro<br>Gramame  |   |            |         |               |
| Admissão   |   |  |   |            |         |               |
| Data e hora<br>23/06/2018 00:52:07   | Número da unidade<br>1000004248410                  | Convênio<br>SUS  |   |            |         |               |
| Especialidade<br>CIRURGIA GERAL  | Classe  |  |   |            |         |               |
| Classificação da doença  | Origem do paciente<br>RUA                           |  |   |            |         |               |
| Centro de atendimento  | Atividade de atendimento<br>ACIDENTE DE MOTOCICLETA | Destino do acidente<br>QUEDA / OUTROS                              |   |            |         |               |
| Indicadores e Transporte   |   |  |   |            |         |               |
| Caso suspeito<br>Não   | Peso de saúde<br>Não                                | Veio de ambulância<br>Não  | Trasporte<br>Não                        |            |         |               |
| Veio da emergência<br>SABER  | Como foi o acidente                                 |  |   |            |         |               |
| Sinais Vitais  |   |  |   |            |         |               |
| PA   | FC  | Temperatura  |   |            |         |               |
| Exames complementares  |   |  |   |            |         |               |
| Rolo X [ ]   | Sangue [ ]  | Urina [ ]  | TC [ ]                                  | Líquor [ ] | ECG [ ] | Ultrassom [ ] |
| Observações  |   |  |   |            |         |               |
| <p>Exame físico: sem alterações.</p> <p>Exames complementares: não realizados.</p> <p>Diagnóstico: lesão por trauma.</p> <p>Alimentado por: THATHIANE BARQUES VIEIRA BRAGA</p> |   |  |   |            |         |               |



W3222 Cruz Vermelha Brasileira



Hospital Estadual de Emergência e Trauma  
Senador Humberto Lucena



GOVERNO  
DA PARAÍBA

AV. ORFÈS LISBOA, S/N -  
CNPJ: 461553 - Tel: 3332199700

Impresso por: ROBERTO  
RAMOS LEITAO FILHO  
Em: 12/07/2018 12:28:04

|   |                    |  |                               |   |                 |
|---|--------------------|--|-------------------------------|---|-----------------|
| Paciente<br><b>JANISON NOGUEIRA FERNANDES</b> |                    | Polém de Atendimento<br><b>1090262</b> |                               | Data/Hora Entrada<br><b>24/06/2018 18:57:54</b> | Data/Hora Saída |
| Data de Nascimento<br><b>06/11/1995</b>       | Idade<br><b>22</b> | Sexo<br><b>Masculino</b>               | CNS<br><b>703405803765800</b> | Prontuário<br><b>109518</b>                     |                 |
| Tempo de Internação                           |                    | Convênio<br><b>SUS</b>                 |                               | Plantão<br><b>DIURNO</b>                        |                 |

## EVOLUÇÃO DO PACIENTE (ROBERTO RAMOS LEITAO FILHO - 12/07/2018 12:27:51)

### EVOLUÇÃO DO PACIENTE

#### PROCEDIMENTO:

#### DESCRIÇÃO DA EVOLUÇÃO:

Grave, estável, extubado ontem vem tolerando bem estar fora de suporte ventilatório, nesse momento  $\text{O}_2$  suplementar através da Venturi 40%; neurologicamente ganha 14 pontos na escala de Glasgow (3/5/6), apresenta pupilas isocóricas, não mostra sinais de abstinência apesar do torácico variado sob sedação. Ainda em uso de Nitroprussiato contínuo, agora em 4,54 mcg/kg/min, porém estamos tentando reduzi-lo. Dieta enteral ainda sem atingir meta proteica conforme confirmado com a nutrição. Ontem iniciado dieta enteral, até o momento com boa aceitação, sem vômitos ou algum mal estar, porém ainda sem dieta plena por precaução. Abdomem menos distendido que dias anteriores, porém sem evacuação. Teve 2 episódios febris nas 24 horas e observo incremento no leucograma, porém sem dosagem de lactato nem demais parâmetros de perfusão para avaliar melhor alguma piora infecciosa precoce. Sem indícios de anagramas abdominais, Hb em ascensão, 9,3  $\rightarrow$  10,3. Status nefrológico muito mais fisiológico, houve diminuição das escórias assim como diurese para 24 horas: 1900 ml. Magnésio 1,6. Profilaxia química para TGV feita de 8/2 h.

### MOTIVO DE PERMANÊNCIA (INTERCORRÊNCIAS)

1. TERAPIA INTENSIVA DO POLITRAUMATIZADO GRAVE 2. SUPORTE HEMODINÂMICO

3. SUPORTE VENTILATÓRIO

4. TSS

### MOTIVOS DE INTERNAÇÃO

1. TRAUMA ABDOMINAL FECHADO (LESÃO HEPÁTICA GRAVE) 2. PO DE LE (HEPATORRÁFIA) 3. CONTROLE

4. DE DANOS COM COMPRESSAS

5. + DRENAGEM DA CAVIDADE (1º TEMPO)

6. PNEUMOTORAX 3 (DRENADO 24/06) + CONTUSÃO RENAL

### IMPRESSÃO CLÍNICA

#### DESCRIÇÃO:

GRAVE, ESTÁVEL, EVOLUI COM INSUFICIÊNCIA RENAL.

### ANTIINFECTIVOS

1. CEFTRIAXONA 2g/06 SUSPENSO

2. OXACILINA 1g/27/08 SUSPENSO

3. LEVÓFLOXACINO 05/07

4. TEICOPLAMINA 05/07

5. POLÍMIXINA B 05/07

### SONDAS, DRENOS E CATETERES

1. TOT 25/06

2. DVC 25/06

3. SV DE FOLEY 25/06



Ministerio Estadual de Fomento e Trabalho  
Secretaria Municipal de Lactais

Impresso por: LAECIO  
STRAGANTE DE ARAUJO  
Em: 11/02/2018 15:27:17

**GOVERN  
DA PARA**

|            |                            |                            |                  |                  |            |                    |         |                   |         |
|------------|----------------------------|----------------------------|------------------|------------------|------------|--------------------|---------|-------------------|---------|
| 25.06.1994 | JAROSÓN MUGUIERA FERNANDES | Edad (años)                | 40 años          | Fecha de ingreso | 25.06.1994 | Horario de ingreso | 18.55 h | Horario de salida | 20.00 h |
| 05.11.1995 |                            | Sexo                       | masculino        | Fecha de ingreso | 05.11.1995 | Horario de ingreso | 18.55 h | Horario de salida | 20.00 h |
|            |                            | Estado civil               | Soltero          | Fecha de ingreso |            | Horario de ingreso |         | Horario de salida |         |
|            |                            | Profesión                  | Empleado         | Fecha de ingreso |            | Horario de ingreso |         | Horario de salida |         |
|            |                            | Religión                   | Católica         | Fecha de ingreso |            | Horario de ingreso |         | Horario de salida |         |
|            |                            | Estado de salud            | Bueno            | Fecha de ingreso |            | Horario de ingreso |         | Horario de salida |         |
|            |                            | Estado de ánimo            | Triste           | Fecha de ingreso |            | Horario de ingreso |         | Horario de salida |         |
|            |                            | Estado de conciencia       | Despierto        | Fecha de ingreso |            | Horario de ingreso |         | Horario de salida |         |
|            |                            | Estado de alerta           | Atento           | Fecha de ingreso |            | Horario de ingreso |         | Horario de salida |         |
|            |                            | Estado de cooperación      | Cooperativo      | Fecha de ingreso |            | Horario de ingreso |         | Horario de salida |         |
|            |                            | Estado de comunicación     | Comunicativo     | Fecha de ingreso |            | Horario de ingreso |         | Horario de salida |         |
|            |                            | Estado de comprensión      | Comprende        | Fecha de ingreso |            | Horario de ingreso |         | Horario de salida |         |
|            |                            | Estado de memoria          | Memoriza         | Fecha de ingreso |            | Horario de ingreso |         | Horario de salida |         |
|            |                            | Estado de razonamiento     | Razona           | Fecha de ingreso |            | Horario de ingreso |         | Horario de salida |         |
|            |                            | Estado de juicio           | Juicio           | Fecha de ingreso |            | Horario de ingreso |         | Horario de salida |         |
|            |                            | Estado de voluntad         | Voluntario       | Fecha de ingreso |            | Horario de ingreso |         | Horario de salida |         |
|            |                            | Estado de conducta         | Conducta         | Fecha de ingreso |            | Horario de ingreso |         | Horario de salida |         |
|            |                            | Estado de personalidad     | Personalidad     | Fecha de ingreso |            | Horario de ingreso |         | Horario de salida |         |
|            |                            | Estado de identidad        | Identidad        | Fecha de ingreso |            | Horario de ingreso |         | Horario de salida |         |
|            |                            | Estado de imagen           | Imagen           | Fecha de ingreso |            | Horario de ingreso |         | Horario de salida |         |
|            |                            | Estado de autoconciencia   | Autoconciencia   | Fecha de ingreso |            | Horario de ingreso |         | Horario de salida |         |
|            |                            | Estado de autoestima       | Autoestima       | Fecha de ingreso |            | Horario de ingreso |         | Horario de salida |         |
|            |                            | Estado de autocontrol      | Autocontrol      | Fecha de ingreso |            | Horario de ingreso |         | Horario de salida |         |
|            |                            | Estado de autovaloración   | Autovaloración   | Fecha de ingreso |            | Horario de ingreso |         | Horario de salida |         |
|            |                            | Estado de autoaceptación   | Autoaceptación   | Fecha de ingreso |            | Horario de ingreso |         | Horario de salida |         |
|            |                            | Estado de autoconformación | Autoconformación | Fecha de ingreso |            | Horario de ingreso |         | Horario de salida |         |
|            |                            | Estado de autoconciencia   | Autoconciencia   | Fecha de ingreso |            | Horario de ingreso |         | Horario de salida |         |
|            |                            | Estado de autoestima       | Autoestima       | Fecha de ingreso |            | Horario de ingreso |         | Horario de salida |         |
|            |                            | Estado de autocontrol      | Autocontrol      | Fecha de ingreso |            | Horario de ingreso |         | Horario de salida |         |
|            |                            | Estado de autovaloración   | Autovaloración   | Fecha de ingreso |            | Horario de ingreso |         | Horario de salida |         |
|            |                            | Estado de autoaceptación   | Autoaceptación   | Fecha de ingreso |            | Horario de ingreso |         | Horario de salida |         |
|            |                            | Estado de autoconformación | Autoconformación | Fecha de ingreso |            | Horario de ingreso |         | Horario de salida |         |
|            |                            | Estado de autoconciencia   | Autoconciencia   | Fecha de ingreso |            | Horario de ingreso |         | Horario de salida |         |
|            |                            | Estado de autoestima       | Autoestima       | Fecha de ingreso |            | Horario de ingreso |         | Horario de salida |         |
|            |                            | Estado de autocontrol      | Autocontrol      | Fecha de ingreso |            | Horario de ingreso |         | Horario de salida |         |
|            |                            | Estado de autovaloración   | Autovaloración   | Fecha de ingreso |            | Horario de ingreso |         | Horario de salida |         |
|            |                            | Estado de autoaceptación   | Autoaceptación   | Fecha de ingreso |            | Horario de ingreso |         | Horario de salida |         |
|            |                            | Estado de autoconformación | Autoconformación | Fecha de ingreso |            | Horario de ingreso |         | Horario de salida |         |
|            |                            | Estado de autoconciencia   | Autoconciencia   | Fecha de ingreso |            | Horario de ingreso |         | Horario de salida |         |
|            |                            | Estado de autoestima       | Autoestima       | Fecha de ingreso |            | Horario de ingreso |         | Horario de salida |         |
|            |                            | Estado de autocontrol      | Autocontrol      | Fecha de ingreso |            | Horario de ingreso |         | Horario de salida |         |
|            |                            | Estado de autovaloración   | Autovaloración   | Fecha de ingreso |            | Horario de ingreso |         | Horario de salida |         |
|            |                            | Estado de autoaceptación   | Autoaceptación   | Fecha de ingreso |            | Horario de ingreso |         | Horario de salida |         |
|            |                            | Estado de autoconformación | Autoconformación | Fecha de ingreso |            | Horario de ingreso |         | Horario de salida |         |
|            |                            | Estado de autoconciencia   | Autoconciencia   | Fecha de ingreso |            | Horario de ingreso |         | Horario de salida |         |
|            |                            | Estado de autoestima       | Autoestima       | Fecha de ingreso |            | Horario de ingreso |         | Horario de salida |         |
|            |                            | Estado de autocontrol      | Autocontrol      | Fecha de ingreso |            | Horario de ingreso |         | Horario de salida |         |
|            |                            | Estado de autovaloración   | Autovaloración   | Fecha de ingreso |            | Horario de ingreso |         | Horario de salida |         |
|            |                            | Estado de autoaceptación   | Autoaceptación   | Fecha de ingreso |            | Horario de ingreso |         | Horario de salida |         |
|            |                            | Estado de autoconformación | Autoconformación | Fecha de ingreso |            | Horario de ingreso |         | Horario de salida |         |

#### EVOLUÇÃO DO PACIENTE

PROCEEDINGS  
OF THE 2006 ENDOCRINOLOGY MEETING

Paciente evolui com melhora clínica, pupilas iso-córicas reativas, sem VMI por QT, sob sedação/gestão contínua (insuficiência leve), pulso escarpo.

alelui! No momento a sem registro de fibrar nas últimas 24h, cortado, menos infiltrado, antídoto a adanótico. Hemodinâmica estável, em uso de nifedipina.

Aumento de volume, urinário, escorões nitroglicéris, ainda bastante elevadas e com incremento da levancôz com urtopiana de TSB.

Escrito clare por SNE.

## MOTIVO DE PERMANÊNCIA (INTERCORRÊNCIAS)

- 1.: TERAPIA INTENSIVA DO POLI(ETILENGLICOLATO) GRAVE 2.: SUPORTE HEMODINAMICO  
3.: SUPORTE VENTILATORIO 4.: TSP

## MOTIVOS DE INTERNAÇÃO

1. TRAUMA ABDOMINAL, FEGEDÃO ILÉSSA, HEPATITA GRAVE; 2. PO DE LE PIPATORIA; 3. CONTROLE  
4. DE DIÁFANOS COM COMPRESSAS 5. + DRENAGEM DE CANTIDADE (1<sup>o</sup> TEMPO);  
6. PRELIMINAR 7. DRENADO 24hrs; 8. CONTUSÃO RENAL.

## IMPRESSÃO CLÍNICA

GRAVE, ESTAVEL, EVOLUI COM INSUFICIENCIA RENAL

## ANTIBIOTICOS

1. CEFTRIAXONA 250MG SUSPENSÃO  
2. TELICOPOLAMINA BENT  
3. POLIMIXINA B 08007  
4. OXACILINA DE 270MG SUSPENSÃO  
5. CATETER DE APMOOLISE 2000  
6. CATETER DE APMOOLISE 2000  
7. DRENÓ TORÁCICO 3506 - MITALADO  
8. TOR 25008  
9. SONDAS, DRENOS E CATETERES

## CHECKAGEM DE METAIS

ESCOLA DE NAVE A SERVAÇÃO MODERNA

http://dx.doi.org/10.1590/S0034-71672011000100004



10/07/2018

172.16.0.63050/cvs/pages/stand?menuId=2&amp;prf=Impressão&amp;controlas=2&amp;id=454676&amp;dataInicial=10/07/2018 09:21:27&amp;dataFinal=



Governo do Estado do Pará

Hospital Estadual de Emergência e Trauma  
Secretaria Municipal de SaúdeGOVERNO  
DO PARÁAV. ORESTES LISBOA, S/N -  
CNEB. 454553 - Tel. 932216700Impressão por: ANNE  
SCHEREZADE ALVES DA  
SILVA  
Em: 10/07/2018 09:21:54

|   |  |   |                               |
|---|--|---|-------------------------------|
| Paciente<br><b>JARDSON NOGUEIRA FERNANDES</b> | Bolacha de Atendimento<br><b>1090262</b> | Data hora Entrada<br><b>24/06/2018 16:57:54</b> | Data hora Saída               |
| Data de nascimento<br><b>06/11/1995</b>       | Idade<br><b>22</b>                       | Sexo<br><b>Masculino</b>                        | CNS<br><b>703425803765800</b> |
| Nome de Internação                            | Convênio<br><b>SUS</b>                   |   | Plano de<br><b>DIURNO</b>     |

**EVOLUÇÃO DO PACIENTE (ANNE SCHEREZADE ALVES DA SILVA - 10/07/2018 09:21:27)****EVOLUÇÃO DO PACIENTE****PROCEDIMENTO:****DESCRIÇÃO DA EVOLUÇÃO:**

Paciente evolui com melhora clínica, pupilas iso-otométricas, em VMI por IOT, sob sedoanalgesia contínua, pouco secretivo, afébril no momento e sem registro de febre nas últimas 24h, hipocorado (+/4+), infiltrado, anstérico e acianótico. Hemodinâmica estável, em uso de nifedipina. Oligúrico, oscilâncias nitrogenadas ainda bastante elevadas e com incremento da leucocitose. Em programa de TSR. Reinício dieta por SNE.

**MOTIVO DE PERMANÊNCIA (INTERCORRÊNCIAS)**

1. TERAPIA INTENSIVA DO POLITRAUMATIZADO GRAVE 2. SUPORTE HEMODINÂMICO
3. SUPORTE VENTILATÓRIO
4. TSR

**MOTIVOS DE INTERNAÇÃO**

1. TRAUMA ABDOMINAL FECHADO (LESÃO HEPÁTICA GRAVE) 2. PD DE LE (HEPATORRAFIA) + CONTROLE
3. DE DANOS COM COMPRESSAS
4. + DRENAGEM DE CAVIDADE (1º TEMPO)
5. PNEUMOTORAX 2 (DRENADO 26/06) + CONTUSÃO RENAL

**IMPRESSÃO CLÍNICA****DIAGNÓSTICO:**

GRAVE, ESTÁVEL, EVOLUI COM INSUFICIÊNCIA RENAL.

**ANTIBIÓTICOS**

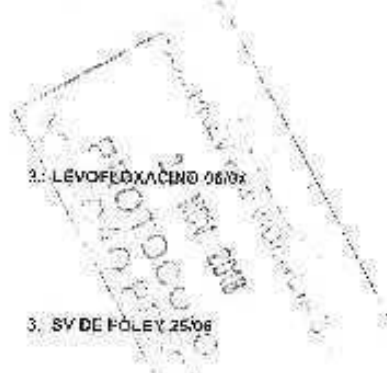
1. CEFTRIAXONA 2G/06 SUSPENSO
2. OXACILINA DE 2G/06 SUSPENSO
3. LEVOFLOXACINO 05/06
4. TEICOPLAMINA 05/07
5. POLIMIXINA B 08/07

**SONDAS, DRENOS E CATETERES**

1. TQT 25/06
2. CVC 25/06
3. SV DE FOLEY 25/06
4. DRENO TORÁCICO 25/06 - RETIRADO
5. CATETER DE HEMODIÁLISE 29/06

**CHECAGEM DE METAS**

EVOLUÇÃO: DECÚBITO ELEVADO, PROFILAXIA DE ÚLCERA DE ESTRESSE, LIMPEZA DE CAVIDADE ORAL 3x/dia.



172.16.0.63050/cvs/pages/stand?menuId=2&amp;prf=Impressão&amp;controlas=2&amp;id=454676&amp;dataInicial=10/07/2018 09:21:27&amp;dataFinal=



Cruz Vermelha Brasileira

Hospital Estadual de Emergência e Trauma  
Senador Humberto LucenaGOVERNO  
DO RIO GRANDE DO NORTEAV. GREGÓRIO LUIZ DA SILVA, S/N -  
CNEC: 454553 - Tel: 9332155720Impresso por: AECIO  
BRAGANTE DE ARAUJO  
Em: 09/07/2018 15:39:24

|   |                                   |  |                        |
|---|-----------------------------------|--|------------------------|
| Paciente<br><b>JARDSON NOGUEIRA FERNANDES</b> | Boletim de Atendimento<br>1090262 | Data/Hora Entrada<br>24/06/2018 15:57:54 | Data/Hora Saída        |
| Data de Nascimento<br>06/11/1995              | Idade<br>22                       | Sexo<br>Masculino                        | CNS<br>703405803765800 |
| Tempo de Internação                           | Convênio<br>SUS                   | Prontuário<br>108518                     | Plantão<br>DIURNO      |

**EVOLUÇÃO DO PACIENTE (LAECIO BRAGANTE DE ARAUJO - 09/07/2018 15:39:03)****EVOLUÇÃO DO PACIENTE****PROCEDIMENTO:****DESCRIÇÃO DA EVOLUÇÃO:**

Paciente evolui com melhora clínica, pupilas iso-foto-reflexivas, sob sedação e analgesia contínuas (suspensas novamente hoje), em VMI por IOT, afébril no momento e sem registro de febre nas últimas 24h, hipocrorado (+4+), infiltrado, anictérico e acianótico. Hemodinâmica estável, em uso de nifedipina. Oligúrico, escórias nitrogenadas ainda bastante elevadas e com incremento da leucocitose. Em programa de TSR.

Reinício dieta por SNE

**MOTIVO DE PERMANÊNCIA (INTERCORRÊNCIAS)**

1. TERAPIA INTENSIVA DO POLITRAUMATIZADO GRAVE 2. SUPORTE HEMODINÂMICO
3. SUPORTE VENTILATÓRIO
4. TSR

**MOTIVOS DE INTERNAÇÃO**

1. TRAUMA ABDOMINAL FECHADO (LESÃO HEPÁTICA GRAVE) 2. PO DE LE (HEMATORRÁFIA) + CONTROLE
3. DE DANOS COM COMPRESSAS
4. + DRENAGEM DE CAVIDADE (1º TEMPO)
5. PNEUMOTORAX 6 (DRENADO 26/06) + CONTUSÃO RENAL

**IMPRESSÃO CLÍNICA****DEFINIÇÃO:**

GRAVE, ESTÁVEL, EVOLUI COM INSUFICIÊNCIA RENAL

**ANTIBIÓTICOS**

1. CEFTRIAXONA 2500 SUSPENSO
2. OXACILINA DE 2700 SUSPENSO
3. LEVOPROXACINA 0507
4. TEICOPLANINA 0507
5. POLIMIXINA B 0907

**SONDAS, DRENOS E CATETERES**

1. TOT 25/06
2. CVC 25/06
3. SV DE FOLEY 25/06
4. DRENO TORÁCICO 25/06 - RETIRADO
5. CATETER DE HEMODIÁLISE 29/06

**CHECAGEM DE METAS**


EVOLUÇÃO: DECÚBITO ELEVADO - PROFILAXIA DE ÚLCERA DE ESTRESSE - LIMPEZA DE CAVIDADE ORAL 3x/HR

INÍCIO DA VENTILAÇÃO MECÂNICA INVASIVA: 25/06 RPAÇÃO DA O2 FIO2 (MINHO) 180

RX TORAX: NO SISTEMA

ESCALA DE RASS: 4 COMBATIVO

172.16.0.6:8080/vb/pge/sistema/rendimento.do?&amp;performa=normal&amp;unidade=2&amp;id=404211&amp;dataInical=09/07/2018 15:39:03&amp;dataFin.



Hospital Estadual de Emergência e Trauma  
Senador Humberto Lucena



GOVERNO  
DA PARAÍBA

AV. CRISTES LISBOA, S/N -  
CNEB: 464551 - Tel: 3332186700

Impresso por: PLINIO  
MUNIZ SILVA DE FARIA  
Em: 09/07/2018 09:31:37

|   |  |   |                               |
|---|--|---|-------------------------------|
| Paciente<br><b>JARDSON NOGUEIRA FERNANDES</b> | Boletim de Atendimento<br><b>1090262</b> | Data/Hora Entrada<br><b>24/06/2018 18:57:54</b> | Data/Hora Saída               |
| Data de nascimento<br><b>08/11/1905</b>       | Idade<br><b>22</b>                       | Sexo<br><b>Masculino</b>                        | CNS<br><b>703405803765800</b> |
| Tempo de Internação                           | Convênio<br><b>SUS</b>                   | Prontuário<br><b>109518</b>                     | Plantão<br><b>DIURNO</b>      |

### INTERCORRÊNCIAS MÉDICAS (PLINIO MUNIZ SILVA DE FARIA - 09/07/2018 09:31:27)

#### INTERCORRÊNCIA

##### DESCRIÇÃO

##### Nefrologia

Paciente grave, mantém anúria, escórias nitrogenadas elevadas, sem sinais de hipervolemia, em programa de HD desde 20/06.

Última HD no dia 06/07 sem intercorrências.

Hoje: ur: 68>81 Cr: 5,3>5,8 Na140>144 e K3,4>3,6

Du: 300 ml BH=377>2674

nd: HD

Seção: UTI ADULTO ENF 31 Leito: 0007


Profissional responsável pela informação: PLINIO MUNIZ SILVA DE FARIA

Número Conselho: 8551

Dr. Plinio Muniz S. de Faria  
CRM 8551 PR  
Nefrologia  
CNS 700169425158







Hospital Estadual de Emergência e Trauma  
Senador Maranhão, Lucena

Av. ORESTES LUIZ ROA, S/N -  
CNPJ: 454453 - Tel: 8332165700



Impresso por: KAELOS  
BRUNO LIMA BRASILEIRO  
Em: 08/07/2018 08:54:28

|   |   |   |                                |
|---|---|---|--------------------------------|
| Paciente<br><b>JARUSON NOGUEIRA FERNANDES</b> | Bula m de Atendimento<br><b>1090252</b> | Data/Hora Entrada<br><b>24/08/2018 16:57:54</b> | Data/Hora Saída                |
| Data de nascimento<br><b>06/11/1995</b>       | Idade<br><b>22</b>                      | Sexo<br><b>Masculino</b>                        | CNS<br><b>7034056037650/MI</b> |
| Tempo de internação                           | Convênio<br><b>SUS</b>                  | Plantão<br><b>DIURNO</b>                        |                                |

## EVOLUÇÃO DO PACIENTE (KAELOS BRUNO LIMA BRASILEIRO - 08/07/2018 08:52:28)

### EVOLUÇÃO DO PACIENTE

#### PROCEDIMENTO

#### DESCRIÇÃO DA EVOLUÇÃO:

PACIENTE COM ESTADO GERAL GRAVE, ESTÁVEL CLINICAMENTE.  
EVOLUI COM PICO PRESSÓRICO DE 168/98.  
SEGUE EM VMI TOT PC TRCA 144.  
INÍCIO NIPRIDE 05ML/H.  
EM USO DE DORMONIO 20ML/H E FENTANIL 20ML/H. RASS -3  
DIETA ENTERAL COM BOA ACEITAÇÃO.  
FO SEM SINAIS FLOGÍSTICOS  
SEM DISGLICEMIA APOS REINÍCIO DA DIETA ENTERAL.  
PUPILAS ISOCÓRICAS E FOTORREAGENTES.  
AFEBRIL. ANICTERICO, ACIANÓTICO.  
DIURESE AUSENTE  
EM PROGRAMAÇÃO DE DIALISE.

### MOTIVO DE PERMANÊNCIA (INTERCORRÊNCIAS)

1. TERAPIA INTENSIVA DO POLITRAUMATIZADO GRAVE 2. SUPORTE HEMODINÂMICO
3. SUPORTE VENTILATÓRIO 4. TSR

### MOTIVOS DE INTERNAÇÃO

1. TRAUMA ABDOMINAL FECHADO (LESÃO HEPÁTICA GRAVE) 2. PC DE LE (HEPATORRAFIA) + CONTROLE
3. DE DANOS COM COMPRESSAS 4. + DRENAGEM DE CAVIDADE (1º TEMPO)
5. PNEUMOTORAX A (DRENADO 26/06) + CONTUSÃO RENAL

### IMPRESSÃO CLÍNICA

#### DESCRIÇÃO:

GRAVE, ESTÁVEL, EVOLUI COM INSUFICIÊNCIA RENAL.

### ANTIBIÓTICOS

1. CEFTRIAXONA 2500 SUSPENSO
2. OXACILINA DI: 2700 SUSPENSO
3. LEVOFLOXACINO 0500
4. TEICOPLAMINA 0500

### SONDAS, DRENOS E CATETERES

1. TOT 2500
2. CVC 2500
3. SV DE FOLEY 2500
4. DRENÓ TORÁCICO 2500 - RETIRADO
5. CATETER DE HEMODIALISE 2500





Hospital Estadual de Emergência e Trauma  
Senador Humberto Lucena

AV. CRESTES LISBOA, s/n -  
CNEC: 454554 - Tel: 8333166700



GOVERNO  
DA PARAÍBA

Impresso por: PLÍNIO  
MUNIZ SILVA DE FARIA  
Em: 08/07/2018 19:33:27

|                    |                            |                        |         |                   |                     |                 |                 |
|--------------------|----------------------------|------------------------|---------|-------------------|---------------------|-----------------|-----------------|
| Paciente           | JARDSON NOGUEIRA FERNANDES | Boletim de Atendimento | 1080262 | Data/Hora Entrada | 24/06/2018 18:57:54 | Data/Hora Saída |                 |
| Data de nascimento | 08/11/1995                 | Idade                  | 22      | Sexo              | Masculino           | CNS             | 703495803785800 |
| Tipo de Internação |                            | Convênio               | SUS     | Prontuário        | 109518              | Plano           | NOTURNO         |

### INTERCORRÊNCIAS MEDICAS (PLÍNIO MUNIZ SILVA DE FARIA - 08/07/2018 19:33:19)

#### INTERCORRÊNCIA

##### DESCRIÇÃO

##### #Nefrologia

Paciente grave, mantém anúria, escórias nitrogenadas estáveis, sem sinais de hipervolemia, em programa de HD desde 29/06.

Última HD no dia 06/07 sem intercorrências.

Holte: ur 68>81 Cr, 5,3>5,8 Na140>144 e K3,4>3,6

Du: 100 ml B-H+677


cc: conservadora

Seção: UTI ADULTO ENF 31 - Leito: 0807

Profissional responsável pela informação: PLÍNIO MUNIZ SILVA DE FARIA

Número Conselho: 8551

Dr. Plínio Muniz de Faria  
CRM: 55900  
CNS: 55900







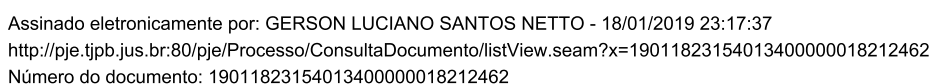Bolsim de Atendimento: 1090262



|   |   |   |  |                                  |                |
|---|---|---|--|----------------------------------|----------------|
| <b>Identificação do paciente</b>            |   |   |  |                                  |                |
| CNPJ<br>896396                              | Nome<br><b>JARDSON NOGUEIRA FERNANDES</b> |   |  | Sexo<br>Masculino                |                |
| Data de nascimento<br>1995                  | Ideia<br>22 anos 7 meses 18 dias          | Estatu civil<br>SOLTEIRO(A)                               | Religião<br>NÃO INFORMADA  | Prontuário                       |                |
| Paciente ELIZA NOGUEIRA DA SILVA            |   |   | Pai<br>JOSE FERNANDES DE SOUZA                                   |                                  |                |
| Profissão<br>AUXILIAR DE SERVIÇOS           |   |   | Responsável (Parentesco)<br>GEANE SANTOS DE LIMA - OUTRO PARENTE |                                  |                |
| DD Móvel                                    | Fone Móvel<br>986719991                   | DDD Fixo<br>83  | Fone Fixo<br>98726398  |                                  |                |
| Tipo documento<br>RG (IDENTIDADE)           |   | Número documento<br>3889056                               | NF Oes<br>703405803755800  |                                  |                |
| Estado procedência<br>MAINE                 |   | Tipo<br>BAIRRO  | UF<br>PB   |                                  |                |
| Município<br>CAMPINA GRANDE                 |   | CIDR  |  |                                  |                |
| <b>Mãe</b>                                  |   |   |  |                                  |                |
| Município de residência<br>JOAO PESGOA      |   | UF<br>PB  | Logradouro<br>Escritório Mariana Cantalho Soares                 |                                  |                |
| Complemento                                 |   | Bairro<br>GRAVATA   |  |                                  |                |
| <b>Admissão</b>                             |   |   |  |                                  |                |
| Data e Hora<br>24/06/2018 16:57:54          |   | Número da autêntica<br><b>1000005727949</b>               |  | Convênio<br>SUS                  |                |
| Especialidade<br>CIRURGIA TORACICA          |   |   | Clínica  |                                  |                |
| <b>Classificação da lesão</b>               |   |   |  |                                  |                |
| Motivo de atendimento                       |   | Motivo do atendimento<br>RETORNO - SOLICITADO PELO MEDICO |  | Origem do paciente<br>RESIDENCIA |                |
|   |   |   |  | Destino do paciente<br>OUTROS    |                |
| <b>Locomotores e Transporte</b>             |   |   |  |                                  |                |
| Tipo de locomoção<br>NÃO                    |   | Plano de saúde<br>NÃO                                     |  | Veio de ambulância<br>Não        |                |
| Tipo de transporte<br>TAXI                  |   | Quem transportou  |  | Trauma<br>Não                    |                |
| <b>Vitais</b>                               |   |   |  |                                  |                |
| Pressão arterial<br>X mmHg                  |   | Frequência cardíaca<br>minuto                             |  | Temperatura<br>graus Celsius     |                |
| <b>Exames complementares</b>                |   |   |  |                                  |                |
| RX [ ]                                      | Sanguine [ ]                              | Urina [ ]   | TC [ ]   | Liquor [ ]                       | ECG [ ]        |
| Outros exames                               |   | Ultrassonografia [ ]                                      |  |                                  |                |
| <b>Assinaturas</b>                          |   |   |  |                                  |                |
| Assinado por<br>DR CARLA FELICIANO DA SILVA |   |   |  |                                  | Tempo<br>28seg |

## Immunologic

7.9.4020/2020/pageweb/etn/Financas/00?portal=simplicidade=1030202









Boletim de Atendimento: 1090262



Ultrasonografia

27 MAG 2013

PROTOCOLLO

5 tipo  
29889

18/07/2018

172760068080/cvb/pagina/atencao.do?&amp;contato=imprimir&amp;control=2&amp;id=154818&amp;dataInicial=19/07/2018 08:50:21&amp;dataFinal=...



Cruz Vermelha Brasileira

Hospital Estadual de Emergência e Trauma  
Secretaria Municipal de SaúdeGOVERNO  
DA PARAÍBADr. ORFÊDES LUISA, Sr. PEDRO GONÇALVES  
CNEB: 2772693 - Tel: 3332165700Impresso por: ALDENIO  
AMORIM DE LIMA  
Em: 19/07/2018 08:50:38

|  |   |  |                                |
|--|---|--|--------------------------------|
| Paciente:<br><b>JAROSON NOGUEIRA FERNANDES</b> | Boletim de Atendimento:<br><b>1090262</b> | Data/Hora Entrada:<br><b>24/06/2018 16:57:54</b> | Data/Hora Saída:               |
| Data de nascimento:<br><b>06/11/1995</b>       | Idade:<br><b>22</b>                       | Sexo:<br><b>Masculino</b>                        | CNS:<br><b>703405803785000</b> |
| Tempo de Inscrição:                            | Coverter:<br><b>SUS</b>                   | Prontuário:<br><b>109518</b>                     | Plantão:<br><b>DILRNO</b>      |

**EVOLUÇÃO MEDICA (ALDENIO AMORIM DE LIMA - 19/07/2018 08:50:21)****EVOLUÇÃO**

PROCEDIMENTO:

DESCRIÇÃO DA EVOLUÇÃO:


**#CIR. GERAL**

PACIENTE OPERADO DIA 25/06/2018 COM HISTÓRIA POLITRAUMATISMO, COM LESÃO HEPÁTICA E HEMATOMA RETROPERITONEAL A DIREITA SUBMETIDO A CORREÇÃO DESTAS E A CONTROLE DE DANOS COM COMPRESSAS NO FÍGADO, SENDO ABORDADO A SEGUIR COM RETIRADA DESTAS COMPRESSAS E COM REVISÃO DE TODA A CAVIDADE ABDOMINAL, ASSIM DIANTE DO EXPOSTO, A COLEÇÃO RETROPERITONEAL DETECTADA EM TC RECENTE DEVE CORRESPONDER A HEMATOMA RETROPERITONEAL E LESÃO MUSCULAR REMANESCENTES, NÃO HAVENDO INDICAÇÃO DE REABORDAGEM ABDOMINAL PELA CIR. GERAL NO MOMENTO. RECEBENDO A ALTA HOSPITALAR DA CIR. GERAL.

Seção: POSTO IA - ENF 3 Leito: 0001 - NEUROCIURGIA  
Profissional responsável pela informação: ALDENIO AMORIM DE LIMA

Número Conselho: 5815

*(Assinatura manuscrita)*  
ALDENIO AMORIM DE LIMA  
CIR. GERAL - ENF 3  
CNPJ: 04.000.000/0001-91



5.0.6:81090/cvb/pagina/atencao.do?&amp;contato=imprimir&amp;control=2&amp;id=154818&amp;dataInicial=19/07/2018 08:50:21&amp;dataFinal=19/07/2018 08:50:21





13/07/2018 17:27:50.5.80604web/registroadmindominio.do?app=meioadmimr/controler=2&id=404615&cat=inicio=13/07/2018 14:41:52&dataFim=



Hospital Estadual de Emergência e Trauma  
Bairro: Rumbomirim

AV. ORESTES LUISECA, S/N -  
CNPJ: 464053 - Tel.: 8132165700



GOVERNO  
DA PARAÍBA

Impresso por: FRANCISCO  
HAROLDO LEITE DE SOUSA  
MANGUEIRA  
Em: 13/07/2018 14:42:02

|                     |                            |                      |         |                   |                     |                 |        |
|---------------------|----------------------------|----------------------|---------|-------------------|---------------------|-----------------|--------|
| Paciente            | JARDSON NOGUEIRA FERNANDES | Bolém de Atendimento | 1080282 | Data/Hora Entrada | 24/08/2018 16:57:54 | Data/Hora Saída |        |
| Data de Nascimento  | 05/11/1995                 | Idade                | 22      | Sexo              | Masculino           | Prontidão       | 108518 |
| Tempo de Internação |                            | Convênio             | SUS     | CNS               | 703405803765800     | Planta          | DIURNO |

## EVOLUÇÃO DO PACIENTE (FRANCISCO HAROLDO LEITE DE SOUSA MANGUEIRA - 13/07/2018 14:41:52)

### EVOLUÇÃO DO PACIENTE

#### PROCEJIMENTO:

#### DESCRIÇÃO DA EVOLUÇÃO:

PACIENTE GRAVE, CONSCIENTE, DESORIENTADO, COM AGITAÇÃO PSICOMOTORA (ABSTINÊNCIA ??), ELPNFICA SLIM 02; HEMODINÂMICA ESTÁVEL SEM VASOATIVOS. BOA PERFUSÃO PERIFÉRICA. SE MANTÉM ADEQUADO NOS CONTROLES DAS 24H; COM LEUCOMETRIA AINDA ELEVADA. MELHORA NO VOLUME URINÁRIO, MAS MANTÉM ESCÓRIAS NITROGENADAS ELEVADAS E TRS COM A NEFROLOGIA. DIETA GERAL INICIAVA E BEM TOLERADA.

#### MOTIVO DE PERMANÊNCIA (INTERCORRÊNCIAS)

1. TERAPIA INTENSIVA DO POLITRAUMATIZADO GRAVE 2. SUPORTE HEMODINÂMICO
3. SUPORTE VENTILATÓRIO
4. TSS

#### MOTIVOS DE INTERNAÇÃO

1. TRAUMA ABDOMINAL FECHADO (LESÃO HEPÁTICA GRAVE) 2. PÓ DE LE (HEPATORRÁFIA) + CONTROLE
3. DE DANOS COM COMPRESSAS
4. + DRENAGEM DE CAVIDADE (1º TEMPO)
5. PNEUMOTORAX 2 (DRENADO 26/06) + CONFUSÃO RENAL

#### IMPRESSÃO CLÍNICA

##### DESCRIÇÃO:

GRAVE, ESTÁVEL, EVOLUI COM INSUFICIÊNCIA RENAL.

#### ANTIBIÓTICOS

1. CEFTRIAXONA 2G/0.8 SUSPENSO
2. OXACILINA DI: 27/06 SUSPENSO
3. LEVOFLOXACINA 0.5/0.7
4. TEICoplanina 0.5/0.7
5. POLIMIDONA B 0.5/0.7

#### SONDAS, DRENOS E CATETERES

1. TOT 25/06
2. CVC 25/06
3. SV DE FOLEY 25/06
4. DRENO TORÁCICO 25/06 - RETIRADO
5. CATETER DE HEMODIALISE 29/06

#### CHECAGEM DE METAS

EVOLUÇÃO: DECÚBITO ELEVADO, PROFILAXIA PARA TVP, PROFILAXIA DE ÚLCERA DE ESTRESSE, INTERRUPÇÃO DA SEDAÇÃO, LIMPEZA DE CAVIDADE ORAL 25HRS

NÍVEL DA VENTILAÇÃO MECÂNICA INVASIVA: 25/06 ESCALA DE RASS: 1 INQUIETO

RX TORAX NO SISTEMA

#### SISTEMA RESPIRATÓRIO

12 16.0.6.8030web/registroadmindominio.do?app=meioadmimr/controler=2&id=404615&cat=inicio=13/07/2018 14:41:52&dataFim=





## RELATÓRIO DE CIRURGIA



Nome: Jardson Nogueira Ferreira 2º Prontuário: \_\_\_\_\_  
Idade: \_\_\_\_\_ Sexo: ( ) Masculino ( ) Feminino Cor: \_\_\_\_\_ Data: \_\_\_\_/\_\_\_\_/\_\_\_\_  
Unidade/Setor: \_\_\_\_\_ EMP: \_\_\_\_\_  
Cirurgia: Laparoscopia Exploradora  
Cirurgião: Dr. Zalmir 1ª Assistente: Dr. Cicero Ludwig  
2ª Assistente: Jon Marquino 3ª Assistente: \_\_\_\_\_  
Instrumentador: \_\_\_\_\_ Anestesiista: Rita  
Tipo de Anestesia: geral Horário Início: \_\_\_\_\_ Término: \_\_\_\_\_

| Diagnóstico Pós-Operatório    | CID |
|-------------------------------|-----|
| <u>Hematecia ativo-pontal</u> |     |
| <u>Hemoperitônio</u>          |     |
| <u>Abcesso Abdominal</u>      |     |
|                               |     |
|                               |     |
|                               |     |

| Procedimentos Cirúrgicos        | Código |
|---------------------------------|--------|
| <u>Laparoscopia Exploradora</u> |        |
| <u>Hematecia ativo-pontal</u>   |        |
| <u>Hemoperitônio</u>            |        |
| <u>Abcesso Abdominal</u>        |        |
| <u>Hematecia ativo-pontal</u>   |        |
| <u>Hemoperitônio</u>            |        |
| <u>Abcesso Abdominal</u>        |        |

Acidente durante Ato Cirúrgico: ( ) Sim (X) Não Descrição: \_\_\_\_\_

Biopsia de Congelação: ( ) Sim ( ) Não

Encaminhamento do Paciente Após Ato Cirúrgico:

( ) Enfermaria ( ) Terapia Intensiva ( ) Residência ( ) Óbito durante Ato Cirúrgico


Médico/CRM: \_\_\_\_\_

João Pessoa: \_\_\_\_/\_\_\_\_/\_\_\_\_

FOUNASSIS 109







SHEETS-L

Idade: 20 Sexo: ☒ Masculino ☐ Feminino Cor: \_\_\_\_\_ Data: 22/06/2019

Clinica/Setor: Card. Geral Exm: 677 LR: 04

Cirangan: 1. Perencanaan dan pelaksanaan kegiatan

Chm. 501

25 Assistenten: \_\_\_\_\_

Instrumentador: \_\_\_\_\_ Anestesiólogo: Dr. Flávio

Tipo de Anestesia: Local \_\_\_\_\_ Horário Início \_\_\_\_\_ Fim \_\_\_\_\_ Técnico \_\_\_\_\_

|   |   |   |   |   |   |   |   |   |    |    |    |    |    |    |    |    |    |    |    |    |    |    |    |    |    |    |    |    |    |    |    |    |    |    |    |    |    |    |    |    |    |    |    |    |    |    |    |    |    |    |    |    |    |    |    |    |    |    |    |    |    |    |    |    |    |    |    |    |    |    |    |    |    |    |    |    |    |    |    |    |    |    |    |    |    |    |    |    |    |    |    |    |    |    |    |    |    |    |     |
|---|---|---|---|---|---|---|---|---|----|----|----|----|----|----|----|----|----|----|----|----|----|----|----|----|----|----|----|----|----|----|----|----|----|----|----|----|----|----|----|----|----|----|----|----|----|----|----|----|----|----|----|----|----|----|----|----|----|----|----|----|----|----|----|----|----|----|----|----|----|----|----|----|----|----|----|----|----|----|----|----|----|----|----|----|----|----|----|----|----|----|----|----|----|----|----|----|----|----|-----|
| 1 | 2 | 3 | 4 | 5 | 6 | 7 | 8 | 9 | 10 | 11 | 12 | 13 | 14 | 15 | 16 | 17 | 18 | 19 | 20 | 21 | 22 | 23 | 24 | 25 | 26 | 27 | 28 | 29 | 30 | 31 | 32 | 33 | 34 | 35 | 36 | 37 | 38 | 39 | 40 | 41 | 42 | 43 | 44 | 45 | 46 | 47 | 48 | 49 | 50 | 51 | 52 | 53 | 54 | 55 | 56 | 57 | 58 | 59 | 60 | 61 | 62 | 63 | 64 | 65 | 66 | 67 | 68 | 69 | 70 | 71 | 72 | 73 | 74 | 75 | 76 | 77 | 78 | 79 | 80 | 81 | 82 | 83 | 84 | 85 | 86 | 87 | 88 | 89 | 90 | 91 | 92 | 93 | 94 | 95 | 96 | 97 | 98 | 99 | 100 |
|---|---|---|---|---|---|---|---|---|----|----|----|----|----|----|----|----|----|----|----|----|----|----|----|----|----|----|----|----|----|----|----|----|----|----|----|----|----|----|----|----|----|----|----|----|----|----|----|----|----|----|----|----|----|----|----|----|----|----|----|----|----|----|----|----|----|----|----|----|----|----|----|----|----|----|----|----|----|----|----|----|----|----|----|----|----|----|----|----|----|----|----|----|----|----|----|----|----|----|-----|

|                            |  |     |  |
|----------------------------|--|-----|--|
| Diagnóstico Pós Operatório |  | dia |  |
|----------------------------|--|-----|--|

\_\_\_\_\_

Referente para controle de despesas

Handwritten: Handwritten Region of the

|   |   |   |   |   |   |   |   |   |    |    |    |    |    |    |    |    |    |    |    |    |    |    |    |    |    |    |    |    |    |    |    |    |    |    |    |    |    |    |    |    |    |    |    |    |    |    |    |    |    |    |    |    |    |    |    |    |    |    |    |    |    |    |    |    |    |    |    |    |    |    |    |    |    |    |    |    |    |    |    |    |    |    |    |    |    |    |    |    |    |    |    |    |    |    |    |    |    |    |     |
|---|---|---|---|---|---|---|---|---|----|----|----|----|----|----|----|----|----|----|----|----|----|----|----|----|----|----|----|----|----|----|----|----|----|----|----|----|----|----|----|----|----|----|----|----|----|----|----|----|----|----|----|----|----|----|----|----|----|----|----|----|----|----|----|----|----|----|----|----|----|----|----|----|----|----|----|----|----|----|----|----|----|----|----|----|----|----|----|----|----|----|----|----|----|----|----|----|----|----|-----|
| 1 | 2 | 3 | 4 | 5 | 6 | 7 | 8 | 9 | 10 | 11 | 12 | 13 | 14 | 15 | 16 | 17 | 18 | 19 | 20 | 21 | 22 | 23 | 24 | 25 | 26 | 27 | 28 | 29 | 30 | 31 | 32 | 33 | 34 | 35 | 36 | 37 | 38 | 39 | 40 | 41 | 42 | 43 | 44 | 45 | 46 | 47 | 48 | 49 | 50 | 51 | 52 | 53 | 54 | 55 | 56 | 57 | 58 | 59 | 60 | 61 | 62 | 63 | 64 | 65 | 66 | 67 | 68 | 69 | 70 | 71 | 72 | 73 | 74 | 75 | 76 | 77 | 78 | 79 | 80 | 81 | 82 | 83 | 84 | 85 | 86 | 87 | 88 | 89 | 90 | 91 | 92 | 93 | 94 | 95 | 96 | 97 | 98 | 99 | 100 |
|---|---|---|---|---|---|---|---|---|----|----|----|----|----|----|----|----|----|----|----|----|----|----|----|----|----|----|----|----|----|----|----|----|----|----|----|----|----|----|----|----|----|----|----|----|----|----|----|----|----|----|----|----|----|----|----|----|----|----|----|----|----|----|----|----|----|----|----|----|----|----|----|----|----|----|----|----|----|----|----|----|----|----|----|----|----|----|----|----|----|----|----|----|----|----|----|----|----|----|-----|

\_\_\_\_\_

| Procedimientos Cirúrgicos | Código |
|---------------------------|--------|
|---------------------------|--------|

Lead + combination (40)

Revised Manuscript

2. The first condition is that the

and a return of 6000 lbs.

[illegible]

Acidente durante Atividade Cirúrgica: ( ) Sim (X) Não. Descrição: \_\_\_\_\_

Extrato do Conselho Fiscal - 2010

Exame de Paciente Após Ato Cirúrgico:

( ) Enfermeira ( ) Terapia Intensiva ( ) Residência ( ) Óbito durante Ato Cirúrgico

ALDÉMICA AMORIM DE LIMA  
C/O GERNÁCIO VASCO AR  
1950 Passoa. *[Signature]*

México/CRM: \_\_\_\_\_




12-000-A SITE 06-01

100

Assinado eletronicamente por: GERSON LUCIANO SANTOS NETTO - 18/01/2019 23:17:37

Número do documento: 19011823154013400000018212462





## ÁREA VERMELHA

Endereço: AV. ORLSTES HERSCOVIC, S/N, PEDRO GOMES, JOÃO PESSOA - PB - 58031-080

Tel:

CNES: 6121221

|                  |                            |      |   |                    |            |       |    |
|------------------|----------------------------|------|---|--------------------|------------|-------|----|
| Nome do Paciente | JARISON NOGUEIRA FERNANDES | Sexo | M | Data de Nascimento | 22/06/1985 | Idade | 33 |
| Nome do Paciente | JARISON NOGUEIRA FERNANDES | Sexo | M | Data de Nascimento | 22/06/1985 | Idade | 33 |
| Nome do Paciente | JARISON NOGUEIRA FERNANDES | Sexo | M | Data de Nascimento | 22/06/1985 | Idade | 33 |
| Nome do Paciente | JARISON NOGUEIRA FERNANDES | Sexo | M | Data de Nascimento | 22/06/1985 | Idade | 33 |
| Nome do Paciente | JARISON NOGUEIRA FERNANDES | Sexo | M | Data de Nascimento | 22/06/1985 | Idade | 33 |
| Nome do Paciente | JARISON NOGUEIRA FERNANDES | Sexo | M | Data de Nascimento | 22/06/1985 | Idade | 33 |
| Nome do Paciente | JARISON NOGUEIRA FERNANDES | Sexo | M | Data de Nascimento | 22/06/1985 | Idade | 33 |
| Nome do Paciente | JARISON NOGUEIRA FERNANDES | Sexo | M | Data de Nascimento | 22/06/1985 | Idade | 33 |
| Nome do Paciente | JARISON NOGUEIRA FERNANDES | Sexo | M | Data de Nascimento | 22/06/1985 | Idade | 33 |
| Nome do Paciente | JARISON NOGUEIRA FERNANDES | Sexo | M | Data de Nascimento | 22/06/1985 | Idade | 33 |

## Anamnese

## # CIRURGIA GERAL

PACIENTE VITIVA DE Queda voluntária trazido pela família SEM OCULAR OU PRANCHA COM Queda de dor abdominal, nega perda de consciência ou outras alterações.

A) SEM LESÕES APARENTES, VIAS AERIAS PERVIAS.

B) VENTILAÇÃO ESPONTÂNEA, C/ PNEU - CRAX INDOLOR, SEM EFUSÃO OU CREPITAÇÕES, MVA ANT SEM RA.

C) NORMOTENSÃO, NORVOÇÃO COELOSÓFICO, APÊNDICE PLANO, SEM SINAIS DE PERITÔNIO, PELE ESTÁVEL.

D) GLASSOW 15, PUPILAS ISOCÓCORAS - FOTOREAGENTES, ROMPIÇÃO DE MEMBROS PRESERVADA.

E) SEM ESCORIAÇÕES OU SINAIS DE FRATURA.

CD PRIMEIRO ATENDIMENTO, TC DE CRÂNIO, RX DE TORAX, P/ST, RX DE BARRA, PARCELO DA NEUROCIRURGIA E ORTOPEDIA.

## DIETA

DIETA ZERO, VIA NENHUMA

## MEDICAÇÃO

OMEPRAZOL 40MG INJETÁVEL COM DILUENTE 0,9% NASCOMINIA, ADMINISTRAR 40,0 MG VIA E.V., 1X AO DIA.

DIPIRONA 500 MG/ML (AMPOLA 2ML), ADMINISTRAR 2,0 ML VIA E.V., 07H.

ONDANSETRONA 240MG/ML (AMPOLA 2ML), ADMINISTRAR 2,0 ML VIA E.V., 07H. (OBSERVAÇÕES: DIUIR EM 100 ML DE SF0,9%).

SOLUÇÃO DE RINGER LACTATO SISTEMA FECHADO (FRASCO 400ML), ADMINISTRAR 500,0 ML VIA E.V., 12/12H, 0,0 (MGTSM).

CIPROFLOXACINO 400MG - 200MG/ML (FRASCO 200ML), ADMINISTRAR 200,0 ML VIA E.V., 12/12H, POR 7 DIAS (OBSERVAÇÕES: ADMINISTRAR EM 20 MINUTOS).

## EXAME LABORATORIAL

HB + HI

TIPAGEM SANGÜINEA E FAOR RH

UREIA - SANGUE

CREATININA

COAGULOGRAMA COMPLETO

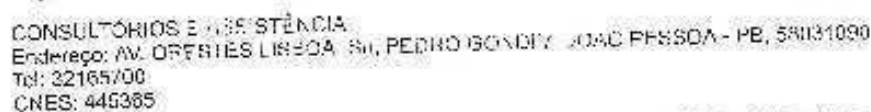
## Conduta

Em observação

JARISON NOGUEIRA FERNANDES








JAROSLAV SOUBERA, BRANKO

TIBERCO 4450 MARK CHINA THERMERRA  
CRN: H2521PE1

17 NOV. 2013  
PROTOCOLLO



**Hans-Joachim Poth**  
Senatspräsident

[illegible]

AREA LARANJA UDO  
Endereço: AV. ORESTES LISBOA, S/N. PEDRO GONÇALVES, JOÃO PESSOA - PB, 58031090  
Tel: 32185700  
CNPJ: 2458276

|                                |           |         |                                |       |
|--------------------------------|-----------|---------|--------------------------------|-------|
| Paciente                       |           | RAC     | Data Hora Entrada              | Setor |
| JA ENFERM. NOGUEIRA FERNAND ES |           | 1080131 | 23/06/2018 10:55:07            |       |
| Idade                          | Sexo      | Colégio | Telefone de Contato            |       |
| 22a 7m 13d                     | Masculino | UNIS    | (83) 980492413 / (83) 80726153 |       |
| Endereço                       |           |         | Cidade                         |       |
| Armando Severino da Silva, 214 |           |         | João Pessoa                    |       |
| Município                      |           |         | UF                             |       |
| JOÃO PESSOA                    |           |         | PB                             |       |
| Políclínica                    |           |         | Atendimento                    |       |
| GEORGE DE ALECHERQUE MENDES    |           |         | Atendimento                    |       |
| Data Hora Entrada              |           |         | Data Hora Saída                |       |
| 23/06/2018 10:55:07            |           |         | 24/06/2018 08:25:01            |       |

**Arganhesse**

POLITRAUMIA POR ACIDENTE COM MOTOCICLETA SEM QUEIXAS NEUROLÓGICAS

GRASSGOW 15

SEM DEFICIT MOTOR

TCC SEM ANORMALIDADES INTRACRANIANAS RELACIONADAS AO TCE

NEQUÍ DERMATOLÓGICA

CD: ALTA DA NCR, SEGUIR AOS CUIDADOS DA CIRURGIA GERAL

**Conteúdo**

Em observação

GEORGE DE ALBUQUERQUE C MENDES  
( 334678 )

JARDSON NOGUEIRA FERNANDES

1. 2017-2018 regijonals pētījums "IZGLAIDĀS UN PĀRMAIŅOŠANAS PĀRVAIRNĀBĀ" Nr. 25002/17-2018-13

10.2.16 © 2006 Kowalski et al. Published online 16 October 2006 in Wiley InterScience (www.interscience.wiley.com). DOI: 10.1002/anie.200601400

Assinado eletronicamente por: GERSON LUCIANO SANTOS NETTO - 18/01/2019 23:17:39

<http://pje.tjpb.jus.br:80/pje/Processo/ConsultaDocumento/listView.seam?x=19011823160054000000018212464>

Número do documento: 19011823160054000000018212464

Num. 18715938 - Pág. 2







PRESCRIÇÃO MÉDICA

|                            |            |                 |           |   |               |                     |
|----------------------------|------------|-----------------|-----------|---|---------------|---------------------|
| Nome                       | Data de    | Idade           | Sexo      | Nº  | Nº Prescrição | Data Prescrição     |
| JANDSON NOGUEIRA FERNANDES | 05/11/1995 | 22s 7m 18d      | MASCULINO | 1090131                                   |               | 23/06/2018 22:20:05 |
| Molho de Alho e Fígado     |            | FRANCISCO VILLO |           | Validade da Prescrição                    |               |                     |
|                            |            |                 |           | 23/06/2018 22:20:00 - 24/06/2018 22:20:00 |               |                     |
| Convenio                   | Motivos    |                 | Sentia    |   |               |                     |
| SUS                        |            |                 |           |   |               |                     |

| Nome do medicamento                                | Dose  | U.M. | Orientação de Uso          | Via de    | Veloc. Inf. | Pos.     | Aprazamento |
|--|-------|------|----------------------------|-----------|-------------|----------|-------------|
| 1. DIETA ZERO                                      | 100   |      |                            | ENFERMEIA |             |          |             |
| 2. OMEPRAZOL 40MG INJETAVEL COM DILUENTE           | 40.0  | MG   |                            | EV        |             | 18:00:00 |             |
| 3. DIFENHIDRAMINA 100MG/5ML                        | 2.0   | ML   |                            | EV        |             | 8:00     |             |
| 4. OXANDOLONE                                      | 2.0   | ML   | Oxandolone 2.0ml 100mg/5ml | EV        |             | 8:00     |             |
| 5. SOLUÇÃO DE RINGER LACTATO SÉTIMA FOLIOLO PRASCO | 500.0 | ML   | 500.0ml 100mg/5ml          | EV        |             | 8:00     | 8/6/18      |
| 6. CIPROFLOXACINA 500mg                            | 200.0 | ML   | Oxandolone 2.0ml 100mg/5ml | EV        |             | 20:00    |             |

WESLEY PEREIRA DA SILVA  
CRM: 9270


Assinatura e Carimbo do Profissional



Receita médica 23/06/18



Cruz Vermelha Brasileira **HOSPITAL ESTADUAL DE EMERGENCIA E TRAUMA SENADOR H**

Data: 22/06/18 22:20  
 Usuário: WESLEY  
 Docim: 1090134  


**PRESCRIÇÃO MÉDICA**

|                                    |  |                       |                     |   |               |                                      |  |
|------------------------------------|--|-----------------------|---------------------|---|---------------|--------------------------------------|--|
| Nome<br>JARDSON NOGUEIRA FERNANDES |  | Data de<br>06/11/1995 | Idade<br>22a 7m 18d | Sexo<br>MASCULINO   | Nº<br>1090134 | Nº Prescrição<br>22/06/2018 22:20:00 | Data Prescrição<br>22/06/2018 22:20:00 |
| Módo de Atendimento<br>SUS         |  | Enfermidade e Lado    |                     | Validade da Prescrição<br>22/06/2018 22:20:00 - 24/06/2018 22:20:00 |               | Senha                                |  |
| Convênio                           |  |                       |                     | Matrícula   |               | Senha                                |  |

| Nome do medicamento                                      | Dose  | U.M. | Orientação de Uso                           | Via de    | Veloc. Inf. | Pos   | Aproximamento |
|--|-------|------|---|-----------|-------------|-------|---------------|
| 1 DIETA ZERO   | 100   |      |   | DIETÉTICA |             |       |               |
| 2 OMEPRAZOL 40MG INJETAVEL COM DILUENTE                  | 40,0  | MG   |   | E.V.      |             | 12-24 | 85            |
| 3 DIFENHIDRAMINA 500 MG/ML (AMPOLA 2ML)                  | 2,0   | ML   |   | E.V.      |             | 6-8   | 23 05 12 11   |
| 4 OXIMETAZOLINA 0,1% (NARIZ)                             | 2,0   | ML   | Observação: DILUIR EM 10 ML DE SF20%        | E.V.      |             | 8-10  | 22 05 15      |
| 5 SOLUÇÃO DE RINGER LACTATO SISTEMA ESTERILIZADO PRÁTICO | 1000  | ML   |   | E.V.      |             | 12-2  | 10 8 8        |
| 6 CIPROFLOXACINO 500 MG                                  | 200,0 | ML   | Observação: ADMINISTRAÇÃO EM 10 ML DE SF20% | E.V.      |             | 12-24 | 85 12         |

WESLEY PEREIRA DA SILVA  
 CRM: 9570

Assinatura e Carimbo do Profissional



HOSPITAL ESTADUAL DE EMERGENCIA E TRAUMA SENADOR H

Data: 23/06/2018 21:06  
 Usuario: WESLEY  
 Boleim: 1050131

PRESCRIÇÃO MÉDICA

|                       |                            |          |            |        |          |       |           |   |         |                  |  |                  |                     |
|-----------------------|----------------------------|----------|------------|--------|----------|-------|-----------|---|---------|------------------|--|------------------|---------------------|
| Nome:                 | JAMISON NOGUEIRA FERNANDES | Data de: | 08/11/1995 | Idade: | 22a Anos | Sexo: | MASCULINO | Nº:                                       | 1080131 | RP Profissional: |  | Data Prescrição: | 23/06/2018 21:06:11 |
| Volvo de Atendimento: | Pronto Socorro / Leito     |          |            |        |          |       |           | Validade da Prescrição                    |         |                  |  |                  |                     |
| Corrente:             | SUS                        |          |            |        |          |       |           | 23/06/2018 21:06:05 - 24/06/2018 21:06:05 |         |                  |  |                  |                     |
| Sanha:                |                            |          |            |        |          |       |           |   |         |                  |  |                  |                     |

| Nome do medicamento                        | Dose | U.M. | Orientação de Uso               | Via de | Veloc. Int. | Fus | Aprezamento |
|--|------|------|---------------------------------|--------|-------------|-----|-------------|
| 1. TRAMADOL 50MG ML INJETAVEL (AMPOLA 2ML) | 50   | ML   | Osteomielite da Coluna Cervical | EV     |             |     | 22/06       |

23 de Junho de 2018

WESLEY PEREIRA DA SILVA  
 CRM 1000

Assinatura e Carimbo do Profissional





GOVERN  
DA PA

Endereço: AV. ORESTES L. SOUZA, S/N, PEDRO GONÇALVES, JOÃO PESSOA - PB, 58031-090

CYES: 0121221

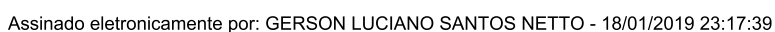RECEIVED - 1964  
JAN 22 1964  
FBI - NEW YORK

JARDSON NOCERA FRANCES

ZALMIR REISBERT FILHO  
(3351078)

† Author disclosures of potential conflicts of interest and author contributions are found at the end of this article.

[View all 16,808 OpenStax images](#)



Num. 18715938 - Pág. 6

<http://pje.tjpb.jus.br:80/pje/Processo/ConsultaDocumento/listView.seam?x=19011823160054000000018212464>

Número do documento: 19011823160054000000018212464



| Recetário de Controle Especial   |                                  |                    | Recetário de Controle Especial   |                                  |                    |
|--|----------------------------------|--------------------|--|----------------------------------|--------------------|
| Unidade de Saúde: Hospital Estadual de Emergência e Trauma - Av. Odebrecht, 5000 - S/N - Conj. 2º e 3º - Jd. Santa Helena - João Pessoa - PB |                                  |                    | Unidade de Saúde: Hospital Estadual de Emergência e Trauma - Av. Odebrecht, 5000 - S/N - Conj. 2º e 3º - Jd. Santa Helena - João Pessoa - PB |                                  |                    |
| Paciente: JACSON RODRIGUES FERREIRA  | Nº Cartão de SUS: 10340390793003 | SE: 10340390793003 | Paciente: JACSON RODRIGUES FERREIRA  | Nº Cartão de SUS: 10340390793003 | SE: 10340390793003 |
| Endereço do paciente: Rua 24 de Setembro da Silva, 214 - Jd. Santa Helena - PB 55070-020   |                                  |                    | Endereço do paciente: Rua 24 de Setembro da Silva, 214 - Jd. Santa Helena - PB 55070-020   |                                  |                    |

|  |  |  |  |
|--|--|--|--|
| <p>UNIDADE DE SAÚDE:</p> <p>HOSPITAL ESTADUAL DE EMERGÊNCIA E TRAUMA</p> <p>ENDEREÇO DO PACIENTE:</p> <p>RUA 24 DE SETEMBRO DA SILVA, 214 - Jd. Santa Helena - PB 55070-020</p> <p>27/01/2019</p> <p>23:06:2019</p> <p>Dr. WESLEY PEREIRA DA SILVA</p> <p>9270null</p> |  | <p>UNIDADE DE SAÚDE:</p> <p>HOSPITAL ESTADUAL DE EMERGÊNCIA E TRAUMA</p> <p>ENDEREÇO DO PACIENTE:</p> <p>RUA 24 DE SETEMBRO DA SILVA, 214 - Jd. Santa Helena - PB 55070-020</p> <p>27/01/2019</p> <p>23:06:2019</p> <p>Dr. WESLEY PEREIRA DA SILVA</p> <p>9270null</p> |  |
| <p>IDENTIFICAÇÃO DO COMPRADOR</p> <p>Nome completo:</p> <p>Identidade:</p> <p>Org. Emissor:</p> <p>Endereço:</p> <p>Cidade:</p> <p>UF:</p> <p>Telefone:</p>  | <p>IDENTIFICAÇÃO DO FORNECEDOR</p> <p>Nome completo:</p> <p>Identidade:</p> <p>Org. Emissor:</p> <p>Endereço:</p> <p>Cidade:</p> <p>UF:</p> <p>Telefone:</p> | <p>IDENTIFICAÇÃO DO COMPRADOR</p> <p>Nome completo:</p> <p>Identidade:</p> <p>Org. Emissor:</p> <p>Endereço:</p> <p>Cidade:</p> <p>UF:</p> <p>Telefone:</p>  | <p>IDENTIFICAÇÃO DO FORNECEDOR</p> <p>Nome completo:</p> <p>Identidade:</p> <p>Org. Emissor:</p> <p>Endereço:</p> <p>Cidade:</p> <p>UF:</p> <p>Telefone:</p> |





**Hospital Estadual de  
Emergência e Trauma**  
Conde de Humberto de Almeida

Atendimento: 201831392424

Data Nasco: 06/11/1995 - 22 anos

Paciente: JARDSON NOGUEIRA FERNANDES

Data Exame: 23/06/2018

## ULTRASSONOGRAFIA DE ABDOME TOTAL - FAST

**\*\*\* Exame realizado em caráter de urgência/ emergência.**

Pequena quantidade de líquido livre peritonal à direita.

Aumento volumétrico e heterogeneidade do tórgo superior do rim direito, provavelmente relacionado à contusão.

Demais órgãos abdominais sem alterações ecográficas significativas detectáveis no presente estudo.

*\* A ultrassonografia é um exame indireto, devendo ser correlacionada com outros dados e exames laboratoriais e clínicos.*

Este laudo foi liberado em 23/06/2018 12:17







**Hospital Estadual de  
Emergência e Trauma**  
Serviço de Emergência e Trauma

Atendimento: 201831392424

Data Nasco: 06/11/1996 - 22 anos

Paciente: JARDSON NOGUEIRA FERNANDES

Data Exame: 23/06/2018

## **TOMOGRAFIA COMPUTADORIZADA DO ABDOME E PELVE**

### **Técnica:**

Aquisição volumétrica com reconstrução multiplanar, antes e após a injeção de contraste iodado endovenoso.

### **Análise:**

Fígado de dimensões, contornos, bordas e coeficiente de atenuação normais.

Não há sinais de dilatação das vias biliares intra ou extra-hepáticas.

Veias hepáticas e veia porta de calibre e atenuação normais.

Vesícula biliar sem alterações.

Baço de dimensões, contornos, bordas e coeficiente de atenuação normais.

Pâncreas de coeficiente de atenuação normal sem sinais de dilatação do ducto principal.

Adrenal esquerda de dimensões aumentadas significativamente e levemente hiperdensa, podendo esta relacionada a hipertrofia e hematoma associado.

Volumoso hematoma, na topografia da glândula adrenal direita, determinando deslocamento inferior do rim direito e em íntimo contato com seu pólo superior. Associadamente, observamos hematoma subcapsular à direita.

Rim esquerdo de dimensões, contornos, bordas e coeficiente de atenuação normais, sem sinais de dilatação piolocálicinal, com captação e excreção normal do meio de contraste.

Ambos os rins concentram e excretam normalmente o meio de contraste. Não há sinais de extravasamento do meio de contraste.

Aorta e veia cava inferior de calibre e atenuação normais.

Presença de líquido no espaço de Morrison.

Bexiga de forma, contornos e capacidade normais, sem evidências de alterações parietais.


Próstata e vesículas seminais de aspecto habitual.

Reto e gordura pré-retal sem alterações.

*O valor preditivo de qualquer exame depende da análise conjunta do seu resultado e dos dados clínico-epidemiológicos do(a) paciente.*

Este laudo foi liberado em 25/06/2018 00:29.



|  |                            |       |  |      |            |
|--|----------------------------|-------|--|------|------------|
|  <p>GOVERNO DO ESTADO DA PARAÍBA<br/>SECRETARIA DE ESTADO DA SAÚDE<br/>HOSPITAL ESTADUAL DE EMERGÊNCIA E TRAUMA<br/>SENADOR HUMBERTO LUCENA</p> |                            |       |  |      |            |
| CIRURGIA GERAL   |                            |       |  |      |            |
| NOME   | JARDSON NOGUEIRA FERNANDES |       |  |      |            |
|  |                            | LEITO |  | DATA | 19/07/2018 |

**ATESTO QUE** JARDSON NOGUEIRA FERNANDES  
FICOU INTERNADO NESTE HOSPITAL DE  
24/06/2018 A 19/07/2018  
E DEVERÁ PERMANECER AFASTADO DE SUAS ATIVIDADES  
POR 90 DIAS. CID-S36.1


|  |  |  |  |
|--|--|--|--|
|  |  |  |  |
|--|--|--|--|

ALDENY ALMEIDA DE LIMA  
CIR. GERAL  
19/07/2018

PROVIDENCIA  
27 JUL 2018  
PROTÓCOLO





|   |                            |   |            |
|---|----------------------------|---|------------|
|  |                            | GOVERNO DO ESTADO DA PARÁ<br>SECRETARIA DE ESTADO DA SAÚDE<br>HOSPITAL ESTADUAL DE EMERGÊNCIA E TRAUMA<br>SENADOR HUMBERTO LUCENA |            |
| CIRURGIA GERAL  |                            |   |            |
| NOME  | JARDSON NOGUEIRA FERNANDES |   |            |
|   | LEITO                      | DATA  | 19/07/2018 |


ATESTO QUE JARDSON NOGUEIRA FERNANDES  
FICOU INTERNADO NESTE HOSPITAL DE  
24/06/2018 A 19/07/2018  
E DEVERÁ PERMANECER AFASTADO DE SUAS ATIVIDADES  
POR 90 DIAS. CID-S36.1

|  |  |  |  |
|--|--|--|--|
|  |  |  |  |
|--|--|--|--|

AGÊNCIA NOROCCIDENTAL DE LIMA  
DE GERENCIAMENTO ESCOLAR  
- 0800 - 23815

27 NOV 2013  
PROTOSOLO





Hospital Estadual de Emergência e Trauma  
Secretário: Fernando Lucena



GOVERNO  
DO PARÁ

AV. CHESTES LISBOA, S/N -  
CNPJ: 454554 - Tel.: 0122105700

Impresso por: PLINIO  
MUNIZ SILVA DE FARIA  
Em: 07/07/2018 15:11:03

|   |                                    |  |                        |
|---|------------------------------------|--|------------------------|
| Paciente<br><b>JARDSON NOGUEIRA FERNANDES</b> | Registro de Atendimento<br>1090262 | Data Hora Entrada<br>24/06/2018 16:57:54 | Data Hora Saída        |
| Data de nascimento<br>06/11/1995              | Idade<br>22                        | Sexo<br>Masculino                        | CNS<br>703405803765800 |
| Tempo de Internação                           | Convênio<br>SUS                    |  | Prontuário<br>109518   |
|   |                                    |  | Plantão<br>DIURNO      |

### INTERCORRÊNCIAS MEDICAS (PLINIO MUNIZ SILVA DE FARIA - 07/07/2018 15:10:54)

#### INTERCORRÊNCIA

##### DEFINIÇÃO:

##### #Nefrologia

Paciente grave, mantém anúria e uremia, em programa de HD desde 29/06.  
Última HD no dia 06/07 sem intercorrências.

Hoje: ur: 68 Cr: 5,3 Na140 e K3,4  
Di: 125 ml BI+387

cd: conservadora

Seção: UTI ADULTO ENF 31 Leito: 0007


Profissional responsável pela informação: PLINIO MUNIZ SILVA DE FARIA

Número Conselho: 8551

Dr. Plinio Muniz S. de Faria  
CRM 8551/15  
Médico  
CNS: 300015220251128







Hospital Estadual de Emergência e Trauma  
Gerador: Humberto Lucena



AV. ORESTES LISBOA, S/N -  
CNPJ: 454553 - Tel.: 3332165/116

Impresso por: Kaelson  
Bruno Lima Brasil Filho  
Em: 07/07/2018 10:37:31

|   |   |   |                               |
|---|---|---|-------------------------------|
| Paciente<br><b>JARDSON NOGUEIRA FERNANDES</b> | Determinação de Atendimento<br><b>1090282</b> | Data/Hora Entrada<br><b>24/06/2018 16:57:54</b> | Data/Hora Saída               |
| Data de Nascimento<br><b>06/11/1995</b>       | Idade<br><b>22</b>                            | Sexo<br><b>Masculino</b>                        | CNS<br><b>703405803765800</b> |
| Tempo de Internação                           | Convênio<br><b>SUS</b>                        | Prontuário<br><b>109518</b>                     | Plantão<br><b>DIURNO</b>      |

## EVOLUÇÃO DO PACIENTE (KAELSON BRUNO LIMA BRASILEIRO - 07/07/2018 10:31:22)

### EVOLUÇÃO DO PACIENTE

#### PROCEDIMENTO:

#### DESCRIÇÃO DA EVOLUÇÃO:

PACIENTE COM ESTADO GERAL GRAVE, ESTÁVEL CLINICAMENTE E HEMODINAMICAMENTE SEM DVA.

EM USO DE DORMONID 20ML/H E FENTANIL 20ML/H. RASS -3

COM SNG ABERTA E BAIXO DÉRITO.

FO SEM SINAIS FLOGÍSTICOS

APRESENTOU HGT 60 HOJE PELA MANHÃ.

PUPILAS ISOCÓRICAS E FOTORREAGENTES.

AFEBRIL, ANICTÉRICO, ACIANÓTICO.

DIURESE AUSENTE

EM PROGRAMAÇÃO DE DIALISE.

#### MOTIVO DE PERMANÊNCIA (INTERCORRÊNCIAS)

1. TERAPIA INTENSIVA DO POLITRAUMATIZADO GRAVE. 2. SUPORTE HEMODINÂMICO

3. SUPORTE VENTILATÓRIO

4. TSR

#### MOTIVOS DE INTERNAÇÃO

1. TRAUMA ABDOMINAL FECHADO (LESÃO HEPÁTICA GRAVE) 2. PO DE LE (HEPATORRAFIA) + CONTROLE

3. DE DANDOS COM COMPRESSAS

4. + DRENAGEM DE CÂVIDADE (1º TEMPO)

5. PNEUMOTORAX 4 (DRENADO 28/06) + CONTUSÃO RENAL

#### IMPRESSÃO CLÍNICA

##### DESCRIÇÃO:

GRAVE, ESTÁVEL. EVOLUI COM INSUFICIÊNCIA RENAL.

#### ANTIBIÓTICOS

1. CEFTRIAXONA 2500 SUSPENSO

2. OXACEJINA 1000 SUSPENSO

3. TEICoplanina 05/07

3. LEVOFLOXACINO 05/07

#### SONDAS, DRENOS E CATETERES

1. TOT 25/06


2. CVC 25/06

3. SV DE FOLEY 25/06

4. DRENO TORÁCICO 25/06 - RETIRADO

5. CATETER DE HEMODIALISE 28/06

#### CHECAGEM DE METAS



Hospital Estadual de Emergências e Trauma  
Senador Humberto Lucena

AV. ORESTES 1758CA, S/N  
DIA 55 / 54551 - Ig. 8352-8500



GOVERNO  
DA PARAIBA

Impresso por: FRANCISCO  
HAROLDO LEITE DE SOUSA  
MANOUEIRA  
Em: 05/07/2018 às 11:05

|   |             |                                  |  |                      |
|---|-------------|----------------------------------|--|----------------------|
| Paciente<br><b>JARDSON NOGUEIRA FERNANDES</b> |             | Bolson de Atendimento<br>1090262 | Data/Hora Entrada<br>24/06/2018 16:57:54 | Data/Hora Saída      |
| Data de Nascimento<br>06/11/1995              | Idade<br>22 | Sexo<br>Masculino                | CNS<br>703405803765uon                   | Prontuário<br>109518 |
| Tipo de Internação                            |             | Convênio<br>SUS                  | Plantaio<br>DIURNO                       |                      |

EVOLUÇÃO DO PACIENTE (FRANCISCO HAROLDO LEITE DE SOUSA MANGUEIRA - 06/07/2018 11:10:48)

#### EVOLUÇÃO DO PACIENTE

## PROCEDIMENTO

LEGRICÃO DA EVOLUÇÃO

PACIENTE SEGUE GRAVE, EM IOT, SEM SEDAÇÃO E ANALGESIA, COM SNG DENOTANDO DÉBITO DE ESTASE. CONTIDO, COM ACESSO CENTRAL EM SUBCLÁVIA DIREITA SEM SINAIS FLOGÍSTICOS, SVD COM ASPECTO LIMPO, O MESMO SE ENCONTRA EM DIALISE, COM CATETER DE DIALISE SEM SINAIS FLOGÍSTICOS.

AO EXAME FÍSICO: EGG, AFEBRIL NAS ÚLTIMAS 24H, ACIANOTICO, ANICTERICO, HIPOCORADO (2/4+), HIPOHIDRATADO (2/4+), EDEMA EM MEMBROS (2/4+).

DIETA ZERO POR ALTO DEBITO EM SNC

ABD; SEMI PLANO, FLACIDO. RIMA AUSENTE

FO: SEM SINAIS FLOGÍSTICOS E AUSÊNCIA DE SECREÇÃO A EXPRESSÃO MANUAL  
DRENCO DE SUÇÃO RETIRADO HOJE PELA CIRURGIA GERAL

## MOTIVO DE PERMANÊNCIA (INTERCORRÊNCIAS)

1. TERAPIA INTENSIVA DO POLITRAUMATIZADO GRAVE 2. SUPORTE HEMODINÂMICO

### 3. SUPORTE VENTILATORIO

ENTER

### MOTIVOS DE INTERNAÇÃO

1.: TRAUMA ABDOMINAL FECHADO (LESÃO HEPÁTICA GRAVE); 2.: PO DE I.F. (HEPATORRAFIA) + CONTROLE

### 3.. DE DANOS COM COMPRESSAS

1.: + DRENAGEM DE CAVIDADE / 1º TEMPO

3. PNEUMOTORAX A (DRENADO 28/06) + CONTUSÃO RENAL

### IMPRESSÃO CLÍNICA

## DESCRIPTION

GRAVE, ESTAVEL, EVOLUI COM INSUFICIENCIA RENAL

## ANTIBIÓTICOS

1. CEFTRIAXONA 2G/0.6 SUSPENSO

2. OXACILINA DI ZINCO SOSPENSO

3. LEVOFLOXACIN 0.502

4.: TENCOPRAMINA 05/07

### SONDAS, DRENOS E CATETERES

1. TO: 2506

7: CVC 29/05

3 SV OF FOLEY 25/116

1 - DREND TORAGICD 25008 - RETIRADO

5 CATETER DE HEMODIALISE 29,06

## CHECAGEM DE METAS

AVALIAÇÃO: DEQUÍBITO ELEVADO, PROFILAXIA DE ÚLCERA DE ESTRESSE, LIMPEZA DE CAVIDADE ORAL SÍNTESIS


ANEXO DA VERIFICAÇÃO MECÂNICA INVASIVA: 25006 RELAÇÃO FATOR/HQ2 (MM) 100: 300

#### ESCALA DE RÁPIDO COMBATIVO

[7276.0.8.8090/cwpages/atendimento.cc?&perform=imprimir&online=2&id=7276.0.8.8090/cwpages/atendimento.cc?&perform=imprimir&online=2&id=](#)







Hospital Estadual de Emergência e Trauma  
Secretaria Municipal de Saúde



GOVERNO  
DO PARANÁ

AV. ORESTES LUIZ, 81 - PEDRO CONDIM  
CNPJ: 145365 Tel: 833-9185700

Impresso por: JUAREZ  
SILVESTRE NETTO  
Em: 05/07/2018 14:51:2

|   |                    |   |   |                             |
|---|--------------------|---|---|-----------------------------|
| Paciente<br><b>JARDSON NOGUEIRA FERNANDES</b> |                    | Gratuito de Atendimento<br><b>1000262</b> | Data Hora Entrada<br><b>24/06/2018 18:57:54</b> | Data-Hora Saída             |
| Data de nascimento<br><b>05/11/1985</b>       | Idade<br><b>22</b> | Sexo<br><b>Masculino</b>                  | CNS<br><b>703405803785840</b>                   | Prontuário<br><b>109548</b> |
| Tempo de Internação                           |                    | Convênio<br><b>305</b>                    | Plantão<br><b>DIURNO</b>                        |                             |

## EVOLUÇÃO DO PACIENTE (JUAREZ SILVESTRE NETO - 05/07/2018 10:22:37)

### EVOLUÇÃO DO PACIENTE

#### PROCEDIMENTO

#### DESCRIÇÃO DA EVOLUÇÃO

PACIENTE SEGUE GRAVE, EM IOT, SEM SEDAÇÃO E ANALGESIA, COM SNG DENOTANDO DÉBITO DE ESTASE, CONTÍDUO, COM ACESSO CENTRAL EM SUBCLÁVIA DIREITA SEM SINAIS FLOGÍSTICOS, SVD COM ASPECTO LÍMPIDO, O MESMO SE ENCONTRA EM DIALISE, COM CATETER DE DIALISE SEM SINAIS FLOGÍSTICOS.

#### PERFUSÃO VASCULAR

BE: 2,6

LAC: 0,8

AO EXAME FÍSICO: ECG AFEBRIL NAS ÚLTIMAS 24H, ACIANOTICO, ANICTÉRICO, HIPOCORADO (2/4+), HIPOHIDRATADO (2/4+), EDEMA EM MEMBROS (2/4+).

DIETA ZERO POR ALTO DÉBITO EM SNG

ABD: SEMI PLANO, FLÁCIDO, RHA AUSENTE

PO: SEM SINAIS GLOGÍSTICOS E AUSÊNCIA DE SECREÇÃO A EXPRESSÃO MANUAL

DRENO DE SUÇÃO COM DRENAGEM DE 30 ML EM 24H DE CONTEÚDO SEROHEMÁTICO

#### MOTIVO DE PERMANÊNCIA (INTERCORRÊNCIAS)

1. TERAPIA INTENSIVA DO POLITRAUMATIZADO GRAVE 2. SUPORTE HEMODINÂMICO

3. SUPORTE VENTILATÓRIO

4. TSS

#### MOTIVOS DE INTERNAÇÃO

1. TRAUMA ABDOMINAL FECHADO (LESÃO HEPÁTICA GRAVE) 2. PO DE IE (HEPATORRÁFIA) • CONTROLE

3. DE DADOS COM COMPRESSÃO

4. + DRENAGEM DE CAVIDADE (1º TEMPO)

5. PNEUMOTORAX A (DRENADO 26/06) + CONTUSÃO RENAL

#### IMPRESSÃO CLÍNICA

#### DESCRIÇÃO:

GRAVE, ESTÁVEL, EVOLUI COM INSUFICIÊNCIA RENAL.



#### ANTIBIÓTICOS

1. CEFTRIAXONA 2G/6S SUSPENSÃO

2. OXACILINA 1G/200S SUSPENSÃO

3. LEVOFLOXACINO 500G

4. TEICOPLAMINA 800G

#### SONDAS, DRENOS E CATETERES

1. TOT 25/06

2. CVC 25/06

3. SV DE FOLEY 25/06

4. DRENO TORÁCICO 25/06 • RETIRADO

5. CATETER DE HEMODIÁLISE 25/06

172.16.0.5.5080/vbipages/atendimento.do?&perfect=imprimir&control=2&id=404315&datahora=05/07/2018 14:51:2




Assinado eletronicamente por: GERSON LUCIANO SANTOS NETTO - 18/01/2019 23:17:39

http://pje.tjpb.jus.br:80/pje/Processo/ConsultaDocumento/listView.seam?x=19011823160054000000018212464

Número do documento: 19011823160054000000018212464







Hospital Estadual de Emergência e Trauma  
Serviço: Pronto Socorro



GOVERNO  
DO PARÁ

AV. ORESTER, 1380A, S/N -  
CADER: 454063 - Tel.: 3332135700

Impresso por: LAECIO  
BRAGANTE DE ARAUJO  
Em: 04/07/2018 18:55:36

|                     |                            |                        |         |                   |                     |                 |                 |
|---------------------|----------------------------|------------------------|---------|-------------------|---------------------|-----------------|-----------------|
| Paciente            | JARDSON NOGUEIRA FERNANDES | Sistema de Atendimento | 1090262 | Data/Hora Entrada | 24/06/2018 18:57:54 | Data/Hora Saída |                 |
| Data de nascimento  | 05/11/1995                 | Idade                  | 22      | Sexo              | Masculino           | CNS             | 703405803765800 |
| Tempo de Internação |                            | Convênio               | SUS     | Produção          | 109518              | Ponto           | DIURNO          |

## EVOLUÇÃO DO PACIENTE (LAECIO BRAGANTE DE ARAUJO - 04/07/2018 18:55:36)

### EVOLUÇÃO DO PACIENTE

#### PROCEDIMENTO:

#### DESCRIÇÃO DA EVOLUÇÃO:

Paciente evolui com melhora clínica, pupilas iso-fotorreativas, sob seração e analgesia contínuas (suspensas hoje), em VMI por IOT, afébril no momento e sem registro de tosse nas últimas 24h, hipotenso (+4+), infiltrado anictérico e acianótico. Hemodinâmica estável sem uso de amina vascativa. Anúrio, esócorias nitrogenadas ainda bastante elevadas e com incrementada leucocitria. Em programa de TSR. Reinício dieta por SNE.

### MOTIVO DE PERMANÊNCIA (INTERCORRÊNCIAS)

1: TERAPIA INTENSIVA DO POLITRAUMATIZADO GRAVE 2: SUPORTE HEMODINÂMICO

3: SUPORTE VENTILATÓRIO

4: TSR

### MOTIVOS DE INTERNAÇÃO

1: TRAUMA ABDOMINAL FECHADO (LESÃO HEPÁTICA GRAVE) 2: PO DE LE (HEPATORRAFIA) + CONTROLE

3: DE DANOS COM COMPRESSAS

4: + DRENAGEM DE CAVIDADE (1º TEMPO)

5: PNEUMOTORAX 3 (DRENADO 26/06) + CONTUSÃO RENAL

### IMPRESSÃO CLÍNICA

#### DESCRIÇÃO

GRAVE. ESTÁVEL, EVOLUI COM INSUFICIÊNCIA RENAL.

### ANTIBIÓTICOS

1: CEFTRIAXONA 25/06 - SUSPENSA

2: OXACILINA DE 27/06 - SUSPENSA

### SONDAS, DRENOS E CATETERES

1: TOT 25/06

2: CVC 25/06

3: SV DE FOLEY 25/06

4: DRENO TORÁCICO 25/06

5: CATETER DE HEMODIALISE 29/06

### CHECAGEM DE METAS

EVOLUÇÃO: DECÚBITO ELEVADO, PROFILAXIA DE ÚLCERA DE ESTRESSE, LIMPEZA DE CAVIDADE ORAL 3/3HRS

INÍCIO DA VENTILAÇÃO MECÂNICA INVASIVA 25/06 RELAÇÃO P/MO2/HO2 (P/MHG): 447

ESCALA DE RASS: 4 COMBATIVO

RX TORAX NO SISTEMA

### SISTEMA RESPIRATÓRIO

72 - 6.0.6.0.0@cvbtpages&stendincriu.do?&pdf=11:imprimir&control=2&id=404815&datainici=04/07/2018 18:55:36&dataFim=











## RELATÓRIO DE CIRURGIA

10/1/2019

### DESCRIÇÃO DA CIRURGIA

Posição e Preparo:

Decubito dorsal P.A.

Incisão:

L Aponeurotica Mediana Intra-Abdominal

Achados:

Sangue livre em cavidade  
Cisterna de menor calibre  
Hematocele retro-peritoneal

Conduta:

- Lavagem do peritônio
- Hemostase de hemorragias
- Sutura de peritônio
- Sutura de meso-epigastria
- Sutura de meso-jejuno

DEIXAMOS O(ES) COMPRESSAS EM  
ÁREA FLEPÁTICA PARA COMPRESSÃO,  
DEVIDO SANGRAMENTO DE DIFÍCIL CONTROLE

Fechamento:

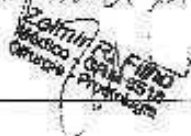SÉCIA RETIRADA POSTERIOREMENTE  
Sutura por pleurovacuotomia  
Ryker 3/0

Observação:

DEIXAMOS COMPRESSAS PARA CONTROLE  
PARA SEREM RETIRADAS 2/3 DE 7 dias  
Para a finalidade de conter hemorragias

João Pessoa, 11/01/19

Médico/CRM:



F(NG) 45018.039-1



## RELATÓRIO DE CIRURGIA



| DESCRIÇÃO DA CIRURGIA   |
|---|
| <b>Posição e Preparo:</b><br>Paciente em posição supina, com membros superiores e inferiores estendidos.  |
| <b>Incisão:</b><br>Incisão por 1/2 polegada com retrator de pontos com visor em incisão horizontal abdominal.   |
| <b>Achados:</b><br>Presença de formação quadrada de 10x10 cm, com bordas bem definidas e cor vermelha, com aspecto de tumor.  |
| <b>Conduta:</b><br>Retirada da formação por meio de técnica de excisão com margens de 1 cm. A formação foi enviada para exame patológico. Não houve sangramento significativo nem presença de outros achados. |
| <b>Rechatamento:</b><br>Sutura por 1/2 polegada com fio 3/0.  |
| <b>Observação:</b><br>Foi observado tumor quadrado de 10x10 cm, com bordas bem definidas e cor vermelha, com aspecto de tumor.  |

ALDENOR AMORIM DE LIMA  
CIR. GERAL e CIR. VASCULAR  
RPP 5816

João Pessoa, 27/01/2019


Médico CRM: 12345

ENCILASCE 04/1



28/06/2018

72.16.0.6.828Urcvhpages/atendimento.do?&amp;perform=imprimir%26id=404816&amp;dataFinal=28/06/2018 13:01:08&amp;dataFinal=28/06/2018 13:01:08



Hospital Estadual de Emergência e Trauma  
Senador Humberto Lucena

AV. ORESTES LUSÓIA, S/N - PEDRO GONDIM  
CNPJ: 61212711 Telex



Impresso por: FLAVIO JOSE  
TEIXEIRA ROCHA ATAIDE DA  
MOTTA  
Em: 28/06/2018 13:01:08

|  |            |                     |    |          |           |     |                 |            |        |
|--|------------|---------------------|----|----------|-----------|-----|-----------------|------------|--------|
| Paciente<br>JARDSON NOGUEIRA FERNANDES | Idoso      | Idade               | 22 | Sexo     | Masculino | CNS | 703405803765800 | Prontuário | 109518 |
| Data de nascimento                     | 08/11/1995 | Tempo de Internação |    | Convênio | SUS       |     |                 | Plantação  | DIURNO |

### EVOLUÇÃO MEDICA (FLAVIO JOSE TEIXEIRA ROCHA ATAIDE DA MOTTA - 28/06/2018 13:01:08)

#### EVOLUÇÃO

PROCEDIMENTO:

DESCRIÇÃO DA EVOLUÇÃO:

NOTA OPERATÓRIA

PACIENTE SUBMETIDO A LAPAROTOMIA EXPLORADORA COM REVISÃO DA HEMOSTASIA E RETIRADA DE COMPRESSAS. NÃO HAVENDO SANGRAMENTO ATIVO AO FINAL DO PROCEDIMENTO. SEM INTERCORRÊNCIAS. DEIXADO DRENO DE SUÇÃO EM LOJA HEPATO-RENAL E REGIÃO SUPRÊNICA DIREITA.

Seção: UTI ADULTO ENF 31 Leito: 0007

Profissional responsável pela informação: FLAVIO JOSE TEIXEIRA ROCHA ATAIDE DA MOTTA

Número Conselho: 11542

Flávio Motta  
MÉDICO  
CRM/PA 11542

ALDENIO AMORIM DE LIMA  
CIR. GERAL e CIR. VASCULAR  
CRM/PA 3815



72.16.0.6.828Urcvhpages/atendimento.do?&amp;perform=imprimir&amp;ocorrencia=2&amp;id=404816&amp;dataFinal=28/06/2018 13:01:08&amp;dataFinal=28/06/2018 13:01:08

Assinado eletronicamente por: GERSON LUCIANO SANTOS NETTO - 18/01/2019 23:17:39

http://pje.tpb.jus.br:80/pje/Processo/ConsultaDocumento/listView.seam?x=19011823160054000000018212464

Número do documento: 19011823160054000000018212464

Num. 18715938 - Pág. 21



União Acadêmica Brasileira

Hospital Estadual de Emergência e Trauma  
R. Isidoro Humberto LucenaAv. GRESTES LISBOA, S/Nº  
CNEB: 454555 - Tel: 0216/187700GOVERNO  
DA PARAIBAImpressão por: FRANCISCO  
HAROLDO LEITE DE SOUSA  
MANGUEIRA  
Em: 29/08/2018 13:53:21

|   |             |                                   |  |                     |
|---|-------------|-----------------------------------|--|---------------------|
| Paciente<br><b>JARDSON NOGUEIRA FERNANDES</b> |             | Bolchim de Atendimento<br>1090262 | Data/Hora Entrada<br>24/06/2018 16:57:54 | Data/Hora Saída     |
| Data de nascimento<br>05/11/1995              | Idade<br>22 | Sexo<br>Masculino                 | CNS<br>703405803765800                   | Protocolo<br>109518 |
| Tempo de Internação                           |             | Convênio<br>SUS                   | Planta<br>DIURNO                         |                     |

**EVOLUÇÃO DO PACIENTE (FRANCISCO HAROLDO LEITE DE SOUSA MANGUEIRA - 29/08/2018 13:53:21)****EVOLUÇÃO DO PACIENTE****PROCEDIMENTO:****DESCRIÇÃO DA EVOLUÇÃO:**

Paciente com EG grave pupilas iso-otóricas, sob sedação e analgesia contínuas, em VVI por TOT. Confortável a VVI, hipocorado (+/-4+), hidratado, anicótico e acianótico. Hemodinâmica estável sem uso de amina vasotiva no momento. Se mantém anurico e com importante incremento das esferias nitrogenadas. Leucocetmia no intervalo da normalidade. Dieta enteral ainda suspensa.

**MOTIVO DE PERMANÊNCIA (INTERCORRÊNCIAS)**

1. TERAPIA INTENSIVA DO POLITRAUMATIZADO GRAVE 2. SUPORTE HEMODINÂMICO
3. SUPORTE VENTILATORIO
4. ISR

**MOTIVOS DE INTERNAÇÃO**

1. TRAUMA ABDOMINAL (LACHADO (LESÃO HEPÁTICA GRAVE) 2. PD DE LE (HEPATORRAFIA) + CONTROLE
3. DE DANDOS COM COMPRESSAS
4. + DRENAGEM DE CAVIDADE ( 1º TEMPO )
5. PNEUMOTORAX a (DRENADO 2800) + CONTUSÃO RENAL

**IMPRESSÃO CLÍNICA****DESCRIÇÃO:**

GRAVE, ESTAVEL, EVOLUI COM INSUFICIÊNCIA RENAL.

**ANTIBIÓTICOS**

1. CEFTRIAXONA 2g/06
2. OXACILINA DI: 27/06

**SONDAS, DRENOS E CATETERES**

1. TOT 25/06
2. CVC 25/06
1. DRENO TORÁCICO 29/06
2. CATETER DE HEMODIÁLISE 29/06

**CHECAGEM DE METAS**

EVOLUÇÃO, DECÚBITO ELEVADO, PROFILAXIA DE ÚLCERA DE ESTRESSE, LIMPEZA DE CAVIDADE ORAL 33HRS

INÍCIO DA VENTILAÇÃO MECÂNICA INVASIVA 25/06 RELACÃO P/F20/PF22 (MM/HG): 450

EX TORAX NO SISTEMA


ESCALA DE RASS: 0 SEDACÃO MODERADA

**SISTEMA RESPIRATÓRIO**

ESPON JÂNFA 50B TOT

FR: 15.00

SPCREGES: INCREMENTO



Hospital Estadual de Emergência e Trauma  
Senador Humberto Lucena



GOVERNO  
DA PARAÍBA

AV. CRISTÓVÃO LISBOA, S/N.  
CNEB: 464553 - Tel.: 5333 1163/00

Impresso por: ANNE  
SCHEREZADE ALVES DA  
SILVA  
Em: 30/03/2018 10:21:47

|  |             |                                    |  |  |                      |
|--|-------------|------------------------------------|--|--|----------------------|
| Paciente<br>JARDSON NOGUEIRA FERNANDES |             | Registro de Atendimento<br>1090262 |  | Data/Hora Entrada<br>24/06/2018 16:57:54 | Data/Hora Saída      |
| Data de nascimento<br>06/11/1995       | Idade<br>22 | Sexo<br>Masculino                  |  | CNS<br>703405903765800                   | Prontuário<br>109515 |
| Tipo de Internação                     |             | Convênio<br>SUS                    |  | Plantão<br>DIURNO                        |                      |

## EVOLUÇÃO DO PACIENTE (ANNE SCHEREZADE ALVES DA SILVA - 30/06/2018 10:21:47)

### EVOLUÇÃO DO PACIENTE

#### FRAGMENTO

#### DESCRIÇÃO DA EVOLUÇÃO:

Paciente com EG grave pupilas iso-farmacológicas, em vni por tot, confortável e vm, sob sedação e analgesia contínuas. Dreno torácico funcional: 200 ml/24hrs. Dreno de sucção funcional: 200 ml/24 hrs. Hemodinâmica estável as custas de DVA.

Só mantem anúrio e com importante incremento das escórias nitrogenadas, em tratamento dialítico. Leuconetilia no intervalo da normalidade. Dieta enteral a nda suspensa, SNG aberta com débito: 30ml/24 hrs. hipocorado (+/-4+), hidratado, anictérico e acianótico.

### MOTIVO DE PERMANÊNCIA (INTERCORRÊNCIAS)

1. TERAPIA INTENSIVA DO POLITRAUMATIZADO GRAVE 2. SUPORTE HEMODINÂMICO

3. SUPORTE VENTILATÓRIO

4. TSB

### MOTIVOS DE INTERNAÇÃO

1. TRAUMA ABDOMINAL FECHADO (LESÃO HEPÁTICA GRAVE) 2. PO DE LE (HEPATORRÁFIA) + CONTROLE

3. DE DANOS COM COMPRESSAS

4. + DRENAGEM DE CAVIDADE (1º TEMPO)

5. PNEUMOTORAX 3 (DRENADO 26/06) + CONTUSÃO RENAL

### IMPRESSÃO CLÍNICA

#### DESCRIÇÃO

GRAVE, ESTÁVEL. EVOLUI COM INSUFICIÊNCIA RENAL.

### ANTIBIÓTICOS

1. CEFTRIAXOMA 26/06

2. OXACILINA DI: 27/06

### SONDAS, DRENOS E CATETERES

1. TDT 25/06

2. CVC 25/06

1. DRENO TORÁCICO 26/06

5. CATETER DE HEMODIALISE 29/06

### CHECAGEM DE METAS

EVOLUÇÃO: DECÚBITO ELEVADO, PROFILAXIA DE ÚLCERA DE ESTRESSE, LIMPEZA DE CAVIDADE ORAL 3/3HRS


INÍCIO DA VENTILAÇÃO MECÂNICA INVASIVA: 25/06 RELAÇÃO PAUI/FIO2 (cmH2O): 350

ESCALA DE RASS: -3 SEDAÇÃO MODERADA

RX TÓRAX: NO SISTEMA







Hospital Estadual de Emergência e Trauma  
Santarém, Pará, Brasil



AV. ORESTES LISBOA, S/N -  
CA-8: 454-550 - Tel. 8332165700

Impresso por: LAECIO  
BRAGANTE DE ARAUJO  
Em: 02/07/2019 14:08:36

|   |   |   |                               |
|---|---|---|-------------------------------|
| Paciente<br><b>JARDSON NOGUEIRA FERNANDES</b> | Registro de Atendimento<br><b>1090261</b> | Datal Ina Entrada<br><b>24/06/2018 16:57:54</b> | Datal Ina Saida               |
| Data de nascimento<br><b>06/11/1995</b>       | Idade<br><b>22</b>                        | Sexo<br><b>Masculino</b>                        | CNS<br><b>703405803765800</b> |
| Tempo de Internação                           | Convênio<br><b>SUS</b>                    | Prontuário<br><b>109515</b>                     | Plantão<br><b>DIURNO</b>      |

## EVOLUÇÃO DO PACIENTE (LAECIO BRAGANTE DE ARAUJO - 02/07/2018 14:08:36)

### EVOLUÇÃO DO PACIENTE

#### PROCEDIMENTO:

#### DESCRIÇÃO DA EVOLUÇÃO:

Paciente com EG grave, pupilas iso-fotoreativas, sob ventilação e analgesia contínuas, em VMI por IOT, aleitil no momento e sem registro de febre nas últimas 24h, hipocrado (+/4+), infiltrado, anictérico e anictótico. Hemodinâmica estável sem uso de amina vasopressora no momento. Redução do volume urinário, esócrias nitrogenadas ainda bastante elevadas e com incremento. Em programa de TSR. Incremento da leucocitria. Início de dieta por SNE.

#### MOTIVO DE PERMANÊNCIA (INTERCORRÊNCIAS)

1. TERAPIA INTENSIVA DO POLITRAUMATIZADO GRAVE 2. SUPORTE HEMODINÂMICO

3. SUPORTE VENTILATÓRIO 1. TSR

#### MOTIVOS DE INTERNAÇÃO

1. TRAUMA ABDOMINAL FECHADO (LESÃO HEPÁTICA GRAVE) 2. PO DE LE (HEPATORRAFIA) + CONTROLE

3. DE DANOS COM COMPRESSAS 4. + DRENAGEM DE CAVIDADE (1º TEMPO)

5. PNEUMOTORAX + DRENADO 26/06 + CONTUSÃO RENAL

#### IMPRESSÃO CLÍNICA

##### DESCRIÇÃO:

GRAVE, ESTAVEL, EVOLUI COM INSUFICIÊNCIA RENAL.

#### ANTIBIÓTICOS

1. CEFTRIAXOMA 28/06

2. OXACILINA DE 27/06

#### SONDAS, DRENOS E CATETERES

1. TOT 25/06

2. CVC 25/06

4. DRENO TORÁCICO 25/06

6. CATETER DE HEMODIÁLISE 29/06

#### CHECAGEM DE METAS

EVOLUÇÃO: DEBITO ELEVADO. PROFILAXIA DE ÚLCERA DE ESTRESSE. LIMPEZA DE CAVIDADE ORAL 3x/8h

INÍCIO DA VENTILAÇÃO MECÂNICA INVASIVA 25/06 RELAXAÇÃO PARCIAL? (MIMIC) 360

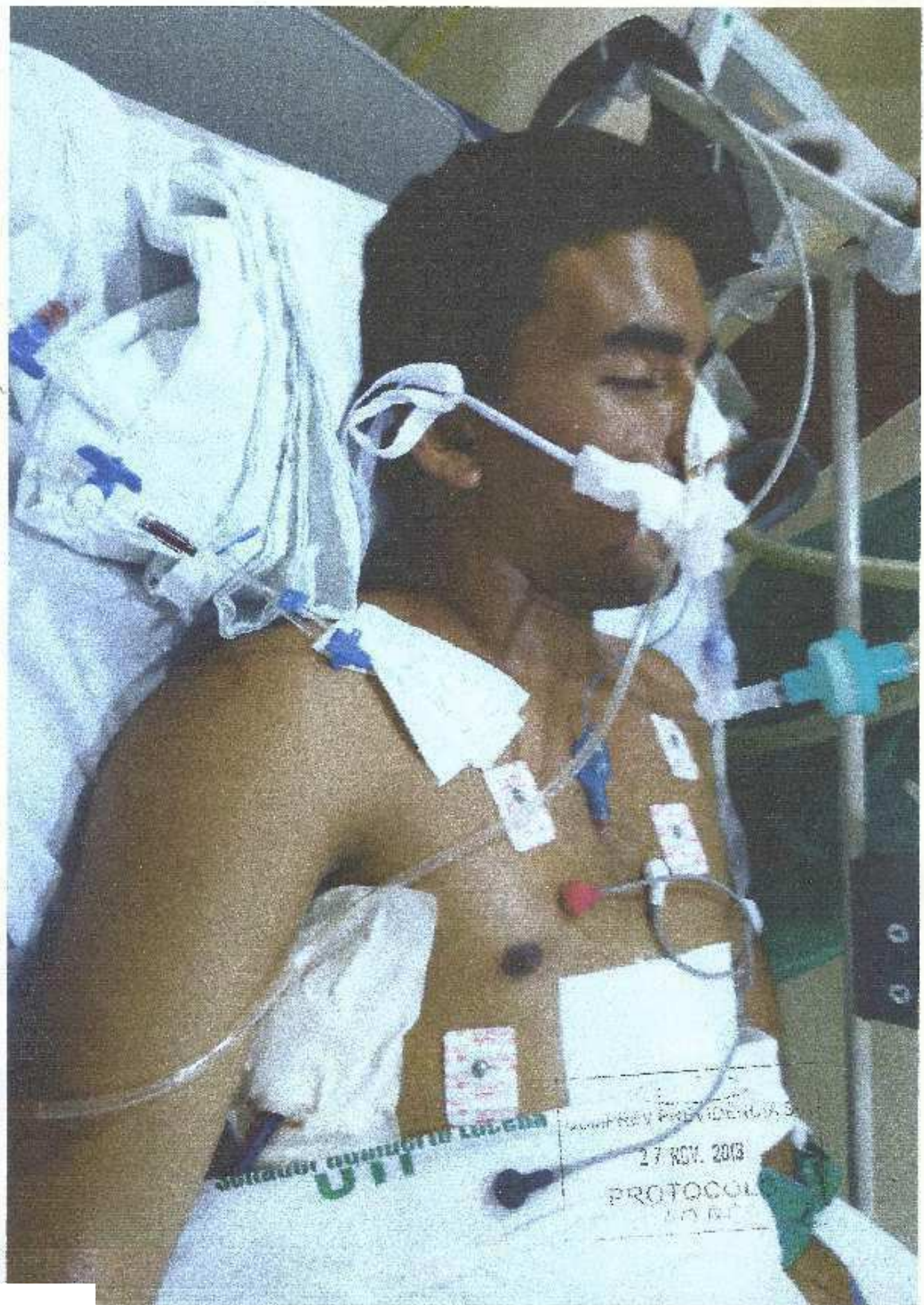ESCALA DE PAINEL 3.5 RELAXAÇÃO MODERADA

RX TORAX: NO SISTEMA

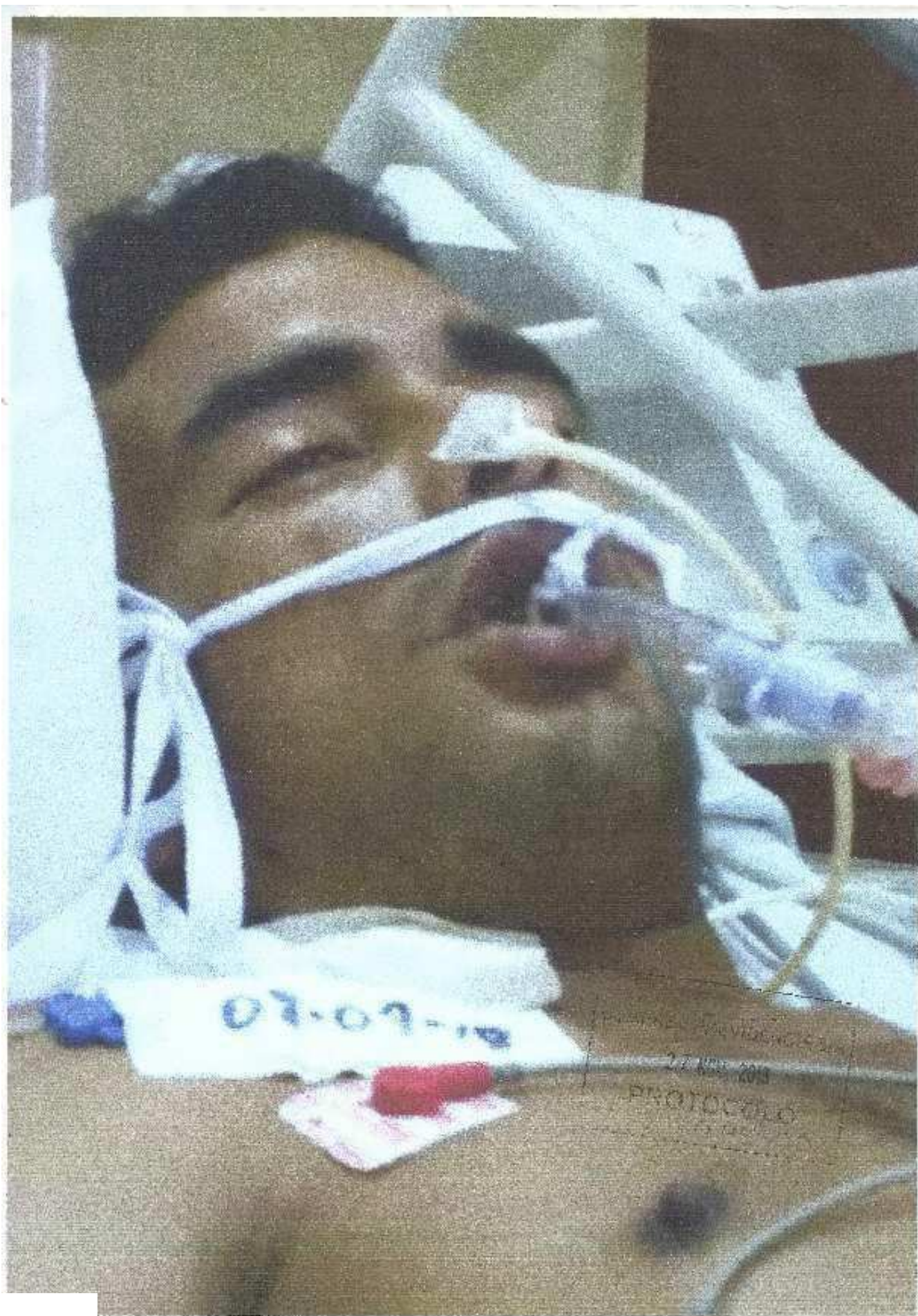#### SISTEMA RESPIRATÓRIO

2. 60.6.80504/vb/pages/2/assinamento.do?app=informa-inir&controle=2&id=404615&assinado=02/07/2019 14:08:36

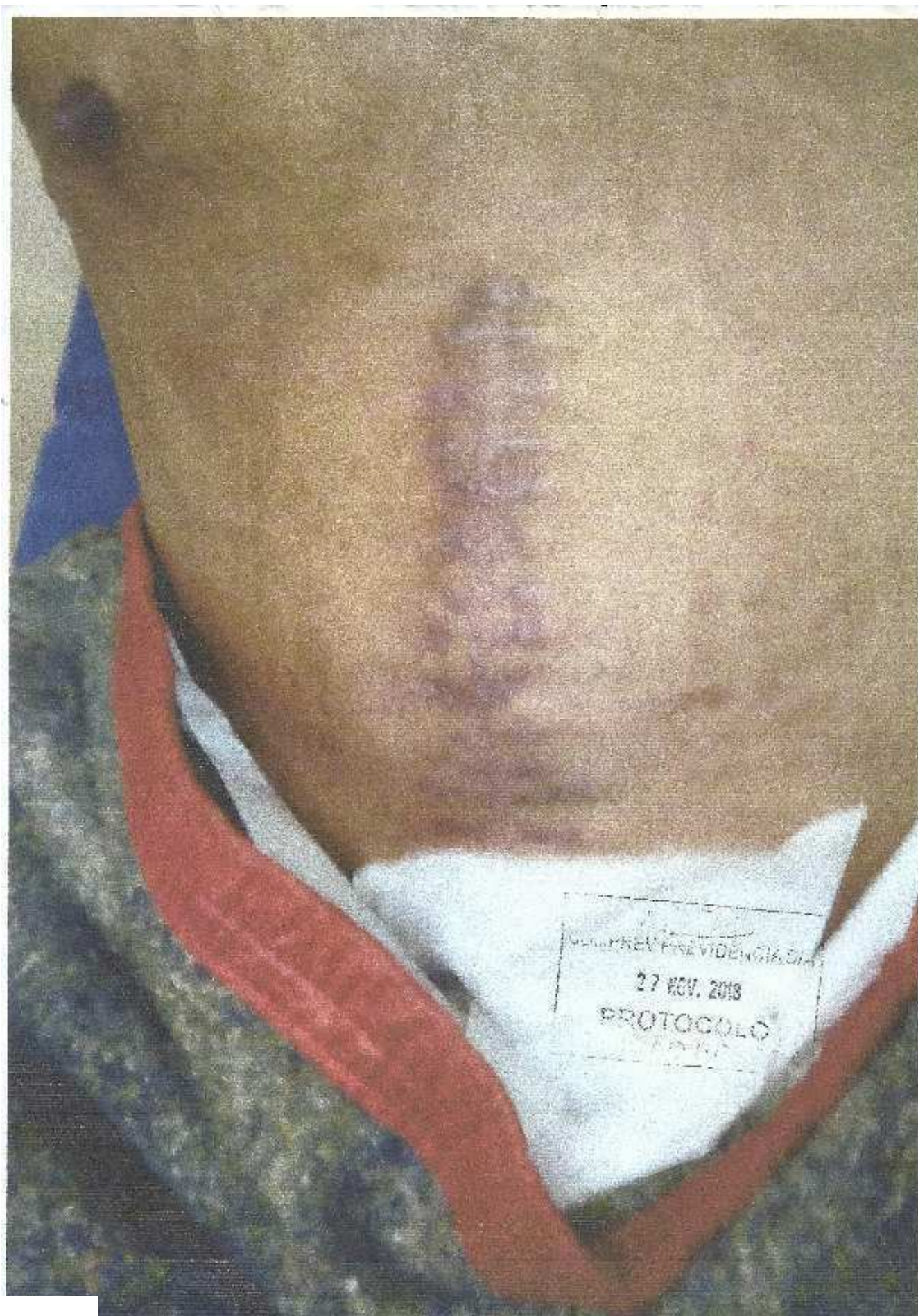















GOVERNO DO ESTADO DA PARAÍBA  
SECRETARIA DO ESTADO DA SAÚDE  
HOSPITAL DE EMERGÊNCIA E TRAUMA SENADOR GIMBERTO LUCENA  
DIREÇÃO TÉCNICA

## LAUDO MÉDICO

### INFORMAÇÕES PESSOAIS

NOME DO PACIENTE JARDSON NOGUEIRA FERNANDES  
DADOS DE NASCIMENTO 06/11/95  
NOME DA MÃE KATIANE ELIZA NOGUEIRA DA SILVA

### DADOS EXTRAÍDOS

BOLETIM DE ENTRADA N.º 1.090.131  
Nº PRONTUÁRIO  
DATA DO ATENDIMENTO 23/06/18  
HORA DO ATENDIMENTO 20:52  
MOTIVO DO ATENDIMENTO ACIDENTE DE MOTOCICLETA  
DIAGNÓSTICO (S) TRAUMATISMO RENAL D (CONTUSÃO) ?  
CID 10 S 37.0

### AVALIAÇÃO INICIAL:

Paciente deu entrada neste hospital vítima de acidente de motocicleta, trazido pelo SAMU, apresentando queixa de dor abdominal, região do hipocôndrio D, além de escoriações nos antebraços D e E. Glasgow 15. Avaliado pela equipe médica da urgência/emergência.

### EXAMES SOLICITADOS/REALIZADOS:

TC do crânio  
RX do tórax - AP  
RX da bacia - AP  
USG do abdome total - FAST

### TRATAMENTO:

Sinais sugestivos de contusão renal D à USG. Sem alteração à TC e aos RX. Realizado atendimento, medicação e tratamento conservador aos cuidados da Neurocirurgia, Ortopedia e da Cirurgia Geral.

ALTA HOSPITALAR: 24/08/18  
DATA DA EMISSÃO: 24/08/18

Dr. Evertton Moronha Teixeira  
CRM: 2516/PB

**ATENÇÃO:** Este documento destina-se à comprovação de atendimento hospitalar para: OML, INSS, EMPRESAS, ESCOLAS,  
MINISTÉRIO DO TRABALHO e CONTINUIDADE DE TRATAMENTO

27 NOV. 2018

PROTOCOLADO





GOVERNO DO ESTADO DE PERNAMBUCO  
SECRETARIA DO ESTADO DA SAÚDE  
HOSPITAL DE EMERGÊNCIA E TRAUMATISMO E IMPLANTOLÓGICA  
UNIDADE MÉDICA

## LAUDO MÉDICO

### INFORMAÇÕES PESSOAIS

NOME DO PACIENTE Jandson Nogueira Fernandes  
DATA DE NASCIMENTO 06/11/95  
NOME DA MÃE Kátiane Elisa Nogueira da Silva

### DADOS EXTRAÍDOS

PRONTUÁRIO N.º 109518  
BOLETEM DE ENTRADA N.º 1090262  
DATA DO ATENDIMENTO 24/06/18  
HORA DO ATENDIMENTO 16:57  
MOTIVO DO ATENDIMENTO Retorno-solicitado pelo médico  
DIAGNÓSTICO(S) Trauma abdominal fechado com lesão hepática  
CID 10 S36.1

### AValiação Inicial:

Paciente deu entrada neste Serviço com história de queda de moto há 24 horas, foi atendido neste serviço e liberado pela manhã. Retorna hoje com queixa de dor em flanco direito estendendo-se até a região torácica abdominal ipsilateral. Avaliado pela Cirurgia Geral e internado para tratamento cirúrgico.

### EXAMES SOLICITADOS/REALIZADOS:

TC de abdome

### RESULTADOS DOS EXAMES:

TC contusão renal com edema perirrenal sem sinais de extravazamento de contraste. Lesão hepática, derrame pleural a direita

### TRATAMENTO:

Laparotomia exploradora + drenagem de hematoma + laparotomia + compressão hepática com compressas (06), para serem retiradas posteriormente (realizado em 25/06/18). Laparotomia para revisão da hemostasia hepática e retirada de 06 compressas (realizado em 26/06/18). Toracostomia direita com drenagem fechada.

ALTA HOSPITALAR: 19/07/18  
DATA DA EMISSÃO: 18/09/18

Dr. Juan Jairo Ribeiro Arce  
CRM: 3328PB

ATENÇÃO: Este documento destina-se à comprovação do atendimento. Não é válido para: DML, INSS, EMPRESAS, ESCOLAS.  
MINISTÉRIO DO TRABALHO E COORDENADORIA DE TRATAMENTO





Documento de Alta

|  |                           |   |   |
|--|---------------------------|---|---|
| <b>Nome:</b><br>JARDSON NOGUEIRA FERNANDES   |                           |   | <b>Número Prontuário:</b><br>109518         |
| <b>Data de:</b><br>06/11/1995  | <b>Sexo:</b><br>Masculino | <b>Data de Internação:</b><br>24/06/2018 22:38:05 | <b>Data de Alta:</b><br>19/07/2018 09:29:51 |
| <b>Motivo de alta:</b><br>ALTA HOSPITALAR  |                           |   |   |
| <b>Conduta:</b><br>LE HEPATORRAFIA DRENAGEM DO HEMITÓRAX DIREITO   |                           |   |   |
| <b>Resumo da Internação:</b><br>PACIENTE ADMITIDO COM TRAUMATISMO ABDOMINAL GRAVE SUBMETIDO A CIRURGIA DE EMERGÊNCIA, EVOLUINDO BEM ATÉ O MOMENTO. |                           |   |   |
| <b>Resultado de Exames:</b><br>TC DE ABDOME CONFIRMOU PRESENÇA DE LESÃO HEPÁTICA E DERRAME PLEURAL À DIREITA.                                      |                           |   |   |
| <b>Tratamento:</b><br>LE HEPATORRAFIA DRENAGEM DO HEMITÓRAX DIREITO  |                           |   |   |
| <b>Diagnóstico:</b><br>S36.1 - Traumatismo do fígado ou da vesícula biliar   |                           |   |   |
| <b>Recomendações:</b><br>REPOUSO PRIORITÁRIO 90 DIAS. RETORNAR AO HETS-PT CASO OCORRA ALGUMA ALTERAÇÃO.  |                           |   |   |

Data: 19/07/2018


ALDENIO AMORIM DE LIMA

CRM: 5815 - PB

ALDENIO AMORIM DE LIMA  
CRM: 5815 - PB  
GERSON LUCIANO SANTOS NETTO  
CRM: 5815 - PB

PROVIDÊNCIA  
27 NOV. 2018  
PROTOCOLO  
109518





Hospital Estadual de Emergência e Trauma  
Serviço de Atendimento Urgência



AV. ORESTES LUIZ, s/n - PEDRO GOMES - CNES: 123312 - Tel.: 332165700

Bolém de Atendimento: 1090131



| Identificação do paciente  |  |  |                         |
|--|--|--|-------------------------|
| ID: 208388   | Nome: JARDSON NOGUEIRA FERNANDES               |  | Sexo: Masculino         |
| Data de nascimento: 06/11/1999   | Idade: 22 anos 7 meses 17 dias                 | Estado civil: SOLTEIRO(A)  | Religião: NÃO INFORMADA |
| Mãe: KATIANE ELZA NOGUEIRA DA SILVA  |  | Pai: JOSE FERNANDES DE SOUZA                                       |                         |
| Especialidade: NÃO INFORMADO   |  | Responsável (Particular): JOSUEL FERREIRA DE ARAUJO - ACOMPANHANTE |                         |
| DDD Móvel: 83  | Fone Móvel: 988492413                          | DDD Fixo: 83   | Fone Fixo: 96725388     |
| Tipo de documento: RG (IDENTIDADE)   |  | Número do documento: 0883086                                       |                         |
| Local de residência: VALENTINA FIGUEIREDO                                    |  | Tipo: SAIRRO   |                         |
| E-mail:  |  | UF: PB   |                         |
| Endereço: CAMPINA GRANDE   |  | CEP: 58097034  |                         |
| Município de residência: JOÃO PESSOA   |  | Logradouro: Armando Severino da Silva                              |                         |
| Número: 214  |  | Bairro: Gramma   |                         |
| Admissão   |  |  |                         |
| Data e hora: 23/06/2018 20:52:07   | Número da consulta: 1000004248410              |  | Convênio: SUS           |
| Especialidade: CIRURGIA GERAL  | Classe:  |  |                         |
| Classificação da doença:   | Origem do paciente: RUA                        |  |                         |
| Local de atendimento:  | Motivo do atendimento: ACIDENTE DE MOTOCICLETA | Destino do paciente: QUEDA / OUTROS                                |                         |
| Indicadores e Transporte   |  |  |                         |
| Caso potencial: Não  | Ponto de saúde: Não                            | Via de acesso: Não   | Transfere: Não          |
| Meio de transporte: SATEL  | Quanto tempo:                                  |  |                         |
| Sinais Vitais  |  |  |                         |
| PA:  | X  | Temperatura:   |                         |
| Exames complementares  |  |  |                         |
| Rolo X [ ]   | Sangue [ ]                                     | Urina [ ]  | TC [ ]                  |
| Liquor [ ]   | ECG [ ]  | Ultrassonografia [ ]   |                         |
| Observações: <i>Exame físico normal - sem lesões visíveis - sem fraturas</i> |  |  |                         |
| Assinado por: THATIANE MARDUES VIEIRA BRAGA                                  |  |  |                         |

reprint

23/06/2018 20:53





W3.221 Cruz Vermelha Brasileira



Hospital Estadual de Emergência e Trauma  
Senador Humberto Lucena



GOVERNO  
DA PARAÍBA

AV. ORFÈS LISBOA, S/N -  
CNPJ: 461553 - Tel: 3032199700

Impresso por: ROBERTO  
RAMOS LEITAO FILHO  
Em: 12/07/2018 12:28:04

|   |   |   |                               |
|---|---|---|-------------------------------|
| Paciente<br><b>JANISON NOGUEIRA FERNANDES</b> | Poleim de Atendimento<br><b>1090262</b> | Data/Hora Entrada<br><b>24/06/2018 18:57:54</b> | Data/Hora Saída               |
| Data de Nascimento<br><b>06/11/1995</b>       | Idade<br><b>22</b>                      | Sexo<br><b>Masculino</b>                        | CNS<br><b>703405803765800</b> |
| Tempo de Internação                           | Convênio<br><b>SUS</b>                  | Plantão<br><b>DIURNO</b>                        |                               |

## EVOLUÇÃO DO PACIENTE (ROBERTO RAMOS LEITAO FILHO - 12/07/2018 12:27:51)

### EVOLUÇÃO DO PACIENTE

#### PROCEDIMENTO:

#### INFORMAÇÃO DA EVOLUÇÃO:

Grave, estável, extubado ontem vem tolerando bem estar fora de suporte ventilatório, nesse momento  $\text{O}_2$  suplementar através da Venturi 40%; neurologicamente ganha 14 pontos na escala de Glasgow (3/5/6), apresenta pupilas isocóricas, não mostra sinais de abstinência apesar do torácico vácuo sob sedação. Ainda em uso de Nitroprussiato contínuo, agora em 4,54 mcg/kg/min, porém estamos tentando reduzi-lo. Dieta enteral ainda sem atingir meta proteica conforme confirmado com a nutrição. Ontem iniciado dieta enteral, até o momento com boa aceitação, sem vômitos ou algum mal estar, porém ainda sem dieta plena por precaução. Abdomem menos distendido que dias anteriores, porém sem evacuação. Teve 2 episódios febris nas 24 horas e observo incremento no leucograma, porém sem dosagem de lactato nem demais parâmetros de perfusão para avaliar melhor alguma piora infecciosa precoce. Sem indícios de anagramas abdominais, Hb em ascensão, 9,3  $\rightarrow$  10,3. Status nefrológico muito mais fisiológico, houve diminuição das escórias assim como diurese para 24 horas: 1900 ml. Magnésio 1,6. Profilaxia química para TGV feita de 8/2 h.

### MOTIVO DE PERMANÊNCIA (INTERCORRÊNCIAS)

1. TERAPIA INTENSIVA DO POLITRAUMATIZADO GRAVE C. SUPORTE HEMODINÂMICO
2. SUPORTE VENTILATÓRIO
3. TSS

### MOTIVOS DE INTERNAÇÃO

1. TRAUMA ABDOMINAL FECHADO (LESÃO HEPÁTICA GRAVE) 2. PO DE LE (HEPATORRÁFIA) + CONTROLE
3. DE DANOS COM COMPRESSAS
4. + DRENAGEM DA CAVIDADE (1º TEMPO)
5. PNEUMOTORAX 3 (DRENADO 24/06) + CONTUSÃO RENAL

### IMPRESSÃO CLÍNICA

#### DESCRIÇÃO:

GRAVE, ESTÁVEL, EVOLUI COM INSUFICIÊNCIA RENAL.

### ANTIINFECTIVOS

1. CEFTRIAXONA 2g/06 SUSPENSO
2. OXACILINA 1g/27/08 SUSPENSO
3. LEVOFLOXACINO 05/07
4. TEICOPLAMINA 05/07
5. POLIMIXINA B 05/07

### SONDAS, DRENOS E CATETERES

1. TOT 25/06
2. DVC 25/06
3. SV DE FOLEY 25/06

Hospital Estadual de Fimopçõe e Trauma  
Sociedade Huncerto Laurus

Impresso por: LAECIO  
STRAGANTE DE ARAUJO  
Em: 11/02/2018 15:27:17

**GOVERNAMENTO  
DA PARAI**

[illegible]

#### EVOLUÇÃO DO PACIENTE

PROCEEDINGS  
OF THE 2006 ENDOCRINOLOGY MEETING

Paciente evolui com melhora clínica, pupilas iso-córicas reativas, sem VMI por QT, sob sedação/gestão contínua (insuficiência leve), pulso escarpo.

alelê 1<sup>o</sup> momento a sem registro de fibrar nas últimas 24h, cortado, menos infiltrado, antídoto a adanótico. Hemodinâmica estável, em uso de nifedipina.

Aumento de volume, urina, escorões nitrogénicas, ainda bastante elevadas e com incremento da leucocitose com urina de 150.

Escrito chefe por SNE.

## MOTIVO DE PERMANÊNCIA (INTERCORRÊNCIAS)

- 1.: TERAPIA INTENSIVA DO POLI(TA)MENTIZADO GRAVE 2.: SUPORTE CIRCULATÓRIO  
3.: SUPORTE VENTILATÓRIO 4.: TSP

## MOTIVOS DE INTERNAÇÃO

3. TRATAMENTO: ADOÇÃO DE DIETA HEPÁTICA GRAVE; 2. PO DE LEVOPRONARIL; 1. CONTROLE DE DIETA; 4. DIETAS COM COMPRESSIONES; 5. PRELIMINAR 3 (PREVENDO 200g) + CONTUOSO FINAL.

## IMPRESSÃO CLÍNICA

050124000

GRAVE, ESTAVEL, EVOLUI COM INSUFICIENCIA RENAL

## ANTIBIOTICOS

- SONDAS, DRENOS E CATETERES**
1. CEFTRIAXONA 250MG SUSPENSO  
2. OXACILINA DE 270MG SUSPENSO  
3. POLIMIXINA B ORAL  
4. TELICOPOLAMINA BENT  
5. DRENOS TORÁCICOS 360G - MITTALDO  
6. CATETER DE APENDICULISE 280CM  
7. TUBO 25x30cm

## CHECKAGEM DE METAIS

ESCOLA DE NAVEG. E SEPARAÇÃO MODERNA

http://72.14.208.104/cgs/age/assure.html?accno=2380-101613&startline=17777251836271547910&end=2100144





10/07/2018

172.15.0.5:8050/cvs/pages/stand?menuId=2&amp;prf=Impressão&amp;controlas=2&amp;id=454676&amp;dataInicial=10/07/2018 09:21:27&amp;dataFinal=



Governo do Estado do Pará

Hospital Estadual de Emergência e Trauma  
Secretaria Municipal de SaúdeGOVERNO  
DO PARÁAV. ORESTES LISBOA, S/N -  
CNEB. 454553 - Tel. 932115700Impressão por: ANNE  
SCHEREZADE ALVES DA  
SILVA  
Em: 10/07/2018 09:21:54

|   |  |   |                               |
|---|--|---|-------------------------------|
| Paciente<br><b>JARDSON NOGUEIRA FERNANDES</b> | Bolacha de Atendimento<br><b>1090262</b> | Data e hora Entrada<br><b>24/06/2018 16:57:54</b> | Data e hora Saída             |
| Data de nascimento<br><b>06/11/1995</b>       | Idade<br><b>22</b>                       | Sexo<br><b>Masculino</b>                          | CNS<br><b>703425803765600</b> |
| Nome de Internação                            | Convênio<br><b>SUS</b>                   |   | Plano de<br><b>DIURNO</b>     |

**EVOLUÇÃO DO PACIENTE (ANNE SCHEREZADE ALVES DA SILVA - 10/07/2018 09:21:27)****EVOLUÇÃO DO PACIENTE****PROCEDIMENTO:****DESCRIÇÃO DA EVOLUÇÃO:**

Paciente evolui com melhora clínica, pupilas iso-otóricas, em VMI por IOT, sob sedoanalgesia contínua, pouco secretivo, afébril no momento e sem registro de febre nas últimas 24h, hipocorado (+/+), infiltrado, anóxico e acianótico. Hemodinâmica estável, em uso de nifedipina. Oligúrico, oscilâncias nitrogenadas ainda bastante elevadas e com incremento da leucocitose. Em programa de TSR.

Reinício dieta por SNE.

**MOTIVO DE PERMANÊNCIA (INTERCORRÊNCIAS)**

1. TERAPIA INTENSIVA DO POLITRAUMATIZADO GRAVE 2. SUPORTE HEMODINÂMICO
3. SUPORTE VENTILATÓRIO
4. TSR

**MOTIVOS DE INTERNAÇÃO**

1. TRAUMA ABDOMINAL FECHADO (LESÃO HEPÁTICA GRAVE) 2. PD DE LE (HEPATORRAFIA) + CONTROLE
3. DE DANOS COM COMPRESSAS
4. + DRENAGEM DE CAVIDADE (1º TEMPO)
5. PNEUMOTORAX 2 (DRENADO 26/06) + CONTUSÃO RENAL

**IMPRESSÃO CLÍNICA****EVOLUÇÃO:**

GRAVE, ESTÁVEL, EVOLUI COM INSUFICIÊNCIA RENAL.

**ANTIBIÓTICOS**

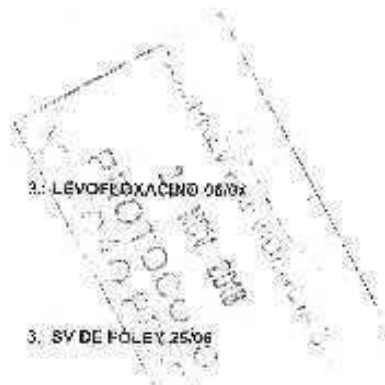
1. CEFTRIAXONA 2G/06 SUSPENSO
2. OXACILINA DE 2G/06 SUSPENSO
3. LEVOFLOXACINO 05/06
4. TEICOPLAMINA 05/07
5. POLIMIXINA B 08/07

**SONDAS, DRENOS E CATETERES**

1. TQT 25/06
2. CVC 25/06
3. SV DE FOLEY 25/06
4. DRENO TORÁCICO 25/06 - RETIRADO
5. CATETER DE HEMODIÁLISE 29/06

**CHECAGEM DE METAS**

EVOLUÇÃO: DECÚBITO ELEVADO, PROFILAXIA DE ÚLCERA DE ESTRESSE, LIMPEZA DE CAVIDADE ORAL 3x/dia.



172.15.0.5:8050/cvs/pages/stand?menuId=2&amp;prf=Impressão&amp;controlas=2&amp;id=454676&amp;dataInicial=10/07/2018 09:21:27&amp;dataFinal=

Cruz Vermelha Brasileira

Hospital Estadual de Emergência e Trauma  
Senador Humberto LucenaGOVERNO  
DO RIO GRANDE DO NORTEAV. GREGÓRIO LUIZ DA SILVA, S/N -  
CNEC: 454553 - Tel: 9332155720Impresso por: AECIO  
BRAGANTE DE ARAUJO  
Em: 09/07/2018 15:39:24

|   |                                   |  |                        |
|---|-----------------------------------|--|------------------------|
| Paciente<br><b>JARDSON NOGUEIRA FERNANDES</b> | Boletim de Atendimento<br>1090262 | Data/Hora Entrada<br>24/06/2018 15:57:54 | Data/Hora Saída        |
| Data de Nascimento<br>06/11/1995              | Idade<br>22                       | Sexo<br>Masculino                        | CNS<br>703405803765800 |
| Tempo de Internação                           | Convênio<br>SUS                   | Prontuário<br>108518                     | Plantão<br>DIURNO      |

**EVOLUÇÃO DO PACIENTE (LAECIO BRAGANTE DE ARAUJO - 09/07/2018 15:39:03)****EVOLUÇÃO DO PACIENTE****PROCEDIMENTO:****DESCRIÇÃO DA EVOLUÇÃO:**

Paciente evolui com melhora clínica, pupilas iso-foto-reativas, sob sedação e analgesia contínuas (suspensas novamente hoje), em VMI por IOT, afebril no momento e sem registro de febre nas últimas 24h, hipocrótico (+/-), infiltrado, anictérico e acianótico. Hemodinâmica estável, em uso de nifedipina. Oligúrico, escórias nitrogenadas ainda bastante elevadas e com incremento da leucocitose. Em programa de TSR.

Reinício dieta por SNE

**MOTIVO DE PERMANÊNCIA (INTERCORRÊNCIAS)**

1. TERAPIA INTENSIVA DO POLITRAUMATIZADO GRAVE 2. SUPORTE HEMODINÂMICO
3. SUPORTE VENTILATÓRIO
4. TSR

**MOTIVOS DE INTERNAÇÃO**

1. TRAUMA ABDOMINAL FECHADO (LESÃO HEPÁTICA GRAVE) 2. PO DE LE (HEMATORRÁFIA) + CONTROLE
3. DE DANOS COM COMPRESSAS
4. + DRENAGEM DE CAVIDADE (1º TEMPO)
5. PNEUMOTORAX 6 (DRENADO 26/06) + CONTUSÃO RENAL

**IMPRESSÃO CLÍNICA****DEFINIÇÃO:**

GRAVE, ESTÁVEL, EVOLUI COM INSUFICIÊNCIA RENAL

**ANTIBIÓTICOS**

1. CEFTRIAXONA 2500 SUSPENSO
2. OXACILINA DE 2700 SUSPENSO
3. LEVOPRAXILINA 0507
4. TEICOPLANINA 0507
5. POLIMIXINA B 0907

**SONDAS, DRENOS E CATETERES**

1. TOT 25/06
2. CVC 25/06
3. SV DE FOLEY 25/06
4. DRENO TORÁCICO 25/06 - RETIRADO
5. CATETER DE HEMODIÁLISE 29/06

**CHECAGEM DE METAS**

EVOLUÇÃO: DECÚBITO ELEVADO - PROFILAXIA DE ÚLCERA DE ESTRESSE - LIMPEZA DE CAVIDADE ORAL 3x/HR


INÍCIO DA VENTILAÇÃO MECÂNICA INVASIVA: 25/06 RPAÇÃO DA O2 FIO2 (MINHO) 180

RX TORAX: NO SISTEMA

ESCALA DE RASS: 4 COMBATIVO

172.16.0.6:8080/vb/pge/sistema/rendimento.do?&amp;performa=normal&amp;unidade=2&amp;id=404211&amp;dataInical=09/07/2018 15:39:03&amp;dataFin.





Hospital Estadual de Emergência e Trauma  
Senador Humberto Lucena



GOVERNO  
DA PARAÍBA

AV. CRISTES LISBOA, S/N -  
CNEB: 464551 - Tel.: 3332186700

Impresso por: PLINIO  
MUNIZ SILVA DE FARIA  
Em: 09/07/2018 09:31:37

|   |  |   |                               |
|---|--|---|-------------------------------|
| Paciente<br><b>JARDSON NOGUEIRA FERNANDES</b> | Boletim de Atendimento<br><b>1090262</b> | Data/Hora Entrada<br><b>24/06/2018 18:57:54</b> | Data/Hora Saída               |
| Data de nascimento<br><b>08/11/1905</b>       | Idade<br><b>22</b>                       | Sexo<br><b>Masculino</b>                        | CNS<br><b>703405803765800</b> |
| Tempo de Internação                           | Convênio<br><b>SUS</b>                   | Prontuário<br><b>109518</b>                     | Plantão<br><b>DIURNO</b>      |

### INTERCORRÊNCIAS MÉDICAS (PLINIO MUNIZ SILVA DE FARIA - 09/07/2018 09:31:27)

#### INTERCORRÊNCIA

##### DESCRIÇÃO

##### Nefrologia

Paciente grave, mantém anúria, escórias nitrogenadas elevadas, sem sinais de hipervolemia, em programa de HD desde 20/06.

Última HD no dia 06/07 sem intercorrências.

Hoje: ur: 68>81 Cr: 5,3>5,8 Na140>144 e K3,4>3,6

Du: 300 ml BH=377>2674


nd: HD


Seção: UTI ADULTO ENF 31 Leito: 0007

Profissional responsável pela informação: PLINIO MUNIZ SILVA DE FARIA

Número Conselho: 8551

Dr. Plinio Muniz S. de Faria  
CRM 8551 PR  
Nefrologia  
CNS 700169425158





Hospital Estadual de Emergência e Trauma  
Senador Maranhão, Lucena

Av. ORESTES LUIZ ROA, S/N -  
CNPJ: 454453 - Tel: 8332165700



Impresso por: KAELOS  
BRUNO LIMA BRASIL FILHO  
Em: 08/07/2018 08:54:28

|   |   |   |                                |
|---|---|---|--------------------------------|
| Paciente<br><b>JARUSON NOGUEIRA FERNANDES</b> | Bula m de Atendimento<br><b>1090252</b> | Data/Hora Entrada<br><b>24/08/2018 16:57:54</b> | Data/Hora Saída                |
| Data de nascimento<br><b>06/11/1995</b>       | Idade<br><b>22</b>                      | Sexo<br><b>Masculino</b>                        | CNS<br><b>7034056037650/MI</b> |
| Tempo de Internação                           | Convênio<br><b>SUS</b>                  | Plantão<br><b>DIURNO</b>                        |                                |

## EVOLUÇÃO DO PACIENTE (KAELOS BRUNO LIMA BRASILEIRO - 08/07/2018 08:52:28)

### EVOLUÇÃO DO PACIENTE

#### PROCEDIMENTO

#### DESCRIÇÃO DA EVOLUÇÃO:

PACIENTE COM ESTADO GERAL GRAVE, ESTÁVEL CLINICAMENTE.  
EVOLUI COM PICO PRESSÓRICO DE 168/98.  
SEGUE EM VMI TOT PC TRCA 144.  
INÍCIO NIPRIDE 05ML/H.  
EM USO DE DORMONIO 20ML/H E FENTANIL 20ML/H. RASS -3  
DIETA ENTERAL COM BOA ACEITAÇÃO.  
FO SEM SINAIS FLOGÍSTICOS  
SEM DISGLICEMIA APOS REINÍCIO DA DIETA ENTERAL.  
PUPILAS ISOCÓRICAS E FOTORREAGENTES.  
AFEBRIL. ANICTERICO, ACIANÓTICO.  
DIURESE AUSENTE  
EM PROGRAMAÇÃO DE DIALISE.

### MOTIVO DE PERMANÊNCIA (INTERCORRÊNCIAS)

1. TERAPIA INTENSIVA DO POLITRAUMATIZADO GRAVE 2. SUPORTE HEMODINÂMICO
3. SUPORTE VENTILATÓRIO 4. TSR

### MOTIVOS DE INTERNAÇÃO

1. TRAUMA ABDOMINAL FECHADO (LESÃO HEPÁTICA GRAVE) 2. PC DE LE (HEPATORRAFIA) + CONTROLE
3. DE DANOS COM COMPRESSAS 4. + DRENAGEM DE CAVIDADE (1º TEMPO)
5. PNEUMOTORAX A (DRENADO 26/06) + CONTUSÃO RENAL

### IMPRESSÃO CLÍNICA

#### DESCRIÇÃO:


GRAVE, ESTÁVEL, EVOLUI COM INSUFICIÊNCIA RENAL.

### ANTIBIÓTICOS

1. CEFTRIAXONA 2500 SUSPENSO
2. OXACILINA DI: 2700 SUSPENSO
3. LEVOFLOXACINO 0500
4. TEICOPLAMINA 0500

### SONDAS, DRENOS E CATETERES

1. TOT 2500
2. CVC 2500
3. SV DE FOLEY 2500
4. DRENÓ TORÁCICO 2500 - RETIRADO
5. CATETER DE HEMODIALISE 28/06







Hospital Estadual de Emergência e Trauma  
Senador Humberto Lucena

AV. CRESTES LISBOA, s/n -  
CNEC: 454554 - Tel: 8333166700



GOVERNO  
DA PARAÍBA

Impresso por: PLÍNIO  
MUNIZ SILVA DE FARIA  
Em: 08/07/2018 19:33:27

|                    |                            |                      |         |                   |                     |                 |                 |
|--------------------|----------------------------|----------------------|---------|-------------------|---------------------|-----------------|-----------------|
| Paciente           | JARDSON NOGUEIRA FERNANDES | Bolém de Atendimento | 1080262 | Data/Hora Entrada | 24/06/2018 18:57:54 | Data/Hora Saída |                 |
| Data de nascimento | 08/11/1995                 | Idade                | 22      | Sexo              | Masculino           | CNS             | 703495803785800 |
| Tipo de Internação |                            | Convênio             | SUS     | Plano             | 109518              | Plano           | NOTURNO         |

### INTERCORRÊNCIAS MEDICAS (PLÍNIO MUNIZ SILVA DE FARIA - 08/07/2018 19:33:19)

#### INTERCORRÊNCIA

##### DESCRIÇÃO

##### #Nefrologia

Paciente grave, mantém anúria, escórias nitrogenadas estáveis, sem sinais de hipervolemia, em programa de HD desde 29/06.

Última HD no dia 06/07 sem intercorrências.

Hiet: ur 68>81 Cr. 5,3>5,8 Na140>144 e K3,4>3,6  
Du: 100 ml B-H+677


cc: conservadora


Seção: UTI ADULTO ENF 31 - Leito: 0807

Profissional responsável pela informação: PLÍNIO MUNIZ SILVA DE FARIA

Número Conselho: 8551

Dr. Plínio Muniz de Faria  
CRM: 55900  
CNS: 55900





AV. ORESTES LISBOA, s/n - PEDRO GONDIM - CNEB: 123312 - Tel: 8332165700

Bolsim de Atendimento: 1090262



### Identificação do paciente

|  |  |   |                                    |
|--|--|---|------------------------------------|
| Nome<br><b>JARDSON NOGUEIRA FERNANDES</b>  |  | Sexo<br><b>Masculino</b>  |                                    |
| Data de nascimento<br><b>1995</b>  |  | Idade<br><b>22 anos 7 meses 18 dias</b>                                 | Estado civil<br><b>SOLTEIRO(A)</b> |
| Religião<br><b>NÃO INFORMADA</b>   |  | Profissão   |                                    |
| Nome do paciente<br><b>LIANE ELIZA NOGUEIRA DA SILVA</b>                                     |  | Pai<br><b>JOSE FERNANDES DE SOUZA</b>                                   |                                    |
| Mãe<br><b>AD INFORMADO</b>   |  | Responsável (Parentesco)<br><b>GEANE SANTOS DE LIMA - OUTRO PARENTE</b> |                                    |
| Data de nascimento<br><b>00/00/00</b>  |  | CPF<br><b>988278991</b>   | DD Fixo<br><b>83</b>               |
| Número documento<br><b>3883058</b>   |  | CPF Cel<br><b>703405803755800</b>                                       | Data Fho<br><b>88726393</b>        |
| Tipo de documento<br><b>IDENTIDADE</b>   |  | UF<br><b>PR</b>   |                                    |
| Naturalidade<br><b>CAMPINA GRANDE</b>  |  | CBO/R   |                                    |
| Município de residência<br><b>JOÃO PESSOA</b>  |  |   |                                    |
| Complemento  |  | Logradouro<br><b>Estrada Mariana Cantalice Soares</b>                   |                                    |
| UF<br><b>PR</b>  |  | Bairro<br><b>Gratama</b>  |                                    |
| Data de nascimento<br><b>24/06/2018 18:57:54</b>   |  |   |                                    |
| Número do paciente<br><b>1000005727949</b>   |  | Convênio<br><b>SUS</b>  |                                    |
| Especialidade<br><b>CIRURGIA TORACICA</b>  |  | Clínica   |                                    |
| Classificação da lesão   |  | Origem do paciente<br><b>RESIDENCIA</b>                                 |                                    |
| Motivo do atendimento<br><b>RETORNO - SOLICITADO PELO MEDICO</b>                             |  | Data do atendimento<br><b>OUTROS</b>                                    |                                    |
| Locadores e Transporte   |  |   |                                    |
| Plano de saúde<br><b>Não</b>   |  | Veículo utilizado<br><b>Não</b>   |                                    |
| Tipo de transporte<br><b>TRICULAR</b>  |  | Quem transportou  |                                    |
| Vital Signs  |  |   |                                    |
| Pressão arterial<br><b>120/80 mmHg</b>   |  | Temperatura<br><b>36.5°C</b>  |                                    |
| Exames complementares  |  |   |                                    |
| Exames realizados: <b>Sangue [ ] Urina [ ] TC [ ] Liquor [ ] BCG [ ] Ultrasonografia [ ]</b> |  |   |                                    |
| Assinatura do médico<br><b>DR. CARLA FELICIANO DA SILVA</b>                                  |  |   |                                    |
| Data e hora<br><b>27/04/2023 14:00</b>   |  |   |                                    |

## Immunologic


7.9.4020/2020/pageweb/etn/Financas/00?portal=simplicidade=1030202



Assinado eletronicamente por: GERSON LUCIANO SANTOS NETTO - 18/01/2019 23:17:41  
<http://pje.tjpb.jus.br:80/pje/Processo/ConsultaDocumento/listView.seam?x=19011823161710500000018212468>  
 Número do documento: 19011823161710500000018212468

Num. 18715942 - Pág. 17





Horacio F. del Pino de Emergentes e Tecnologia  
Luis del H. del Pino de Emergentes e Tecnologia



GOVERNO  
DA PARAIBA

AV. ORESTES LISEGA, s/n - PEDRO GONZÁLEZ - CNEB: 123312 - Tel.: 8332166700

Fórmula de Atendimento: 1080131



## Identificação do paciente

|                                 |   |              |
|---------------------------------|---|--------------|
| CI                              | Nome                                      | Sexo         |
| 988386                          | JARDSON NOGUEIRA FERNANDES                | Masculino    |
| Data de nascimento              | Idade                                     | Estado civil |
| 06/11/1995                      | 22 anos 7 meses 17 dias                   | SOLTEIRO(A)  |
| Nome                            | Religiao                                  | Partido      |
| KATIANE ELIZA NOGUEIRA DA SILVA | NAO INFORMADA                             |              |
| Parentesco                      | Pa  |              |
| NAO INFORMADO                   | JOSE FERNANDES DE SOUZA                   |              |
| DDI Móvel                       | Responsável (telefone)                    |              |
| 83                              | JOSE/FI FERREIRA DE ARAUJO - ACOMPANHANTE |              |
| Nome do documento               | DDI fixo                                  | Fone fixo    |
| RO (IDENTIDADE)                 | 83  | 88775388     |
| Nome da procuradora             | Nº de                                     |              |
| VALENTINA FIGUEIREDO            | 70040003765800                            |              |
| Email                           | Tipo                                      | UF           |
|                                 | BAIRRO                                    | PE           |
|                                 | CODOR                                     |              |
|                                 | Nome do local                             |              |
|                                 | CAMPINA GRANDE                            |              |

Endereço

|          |                         |    |                           |
|----------|-------------------------|----|---------------------------|
| CE       | Município de residência | UF | Logradouro                |
| 00067024 | JOAO PESSOA             | PB | Antônio Severino de Silva |
| Número   | Complemento             |    | Bairro                    |
| 214      |                         |    | Gramma                    |

### Admissão

|  |   |                                     |
|--|---|-------------------------------------|
| Data e Hora<br>23/06/2018 20:52:07   | Número da Inscrição<br><b>1000004246410</b> | Condição<br>SUS                     |
| Especialidade<br>CIRURGIA GERAL  | Clínica                                     |                                     |
| Classificação de risco   |   | Organismo pagante<br>RUA            |
| Conteúdo do atendimento<br>Atende ao do atendimento<br>ACIDENTE DE MOTOCICLETA |   | Telexe coo co do te<br>QUEDA CONTRA |

## Indicadores e Transporte

|                    |               |                    |     |
|--------------------|---------------|--------------------|-----|
| Comercial          | Pessoa física | Endereço: Rua      | CEP |
| Não                | Não           | Não                | Não |
| Modo de transporte |               | Modo de transporte |     |
| Sendo              |               | Sendo              |     |

## Sinai's Vitais

|      |  |      |             |
|------|--|------|-------------|
| P.A. |  |      |             |
| K    |  | P.A. | Temperature |

### Exames complementares

|          |            |           |        |            |         |                     |
|----------|------------|-----------|--------|------------|---------|---------------------|
| Peso [ ] | Sangre [ ] | Urina [ ] | TC [ ] | Liquor [ ] | ECG [ ] | Ultrasonografía [ ] |
|----------|------------|-----------|--------|------------|---------|---------------------|

Phone 617-552-3300

*Rec'd. at New York N.Y. 7/10/98*

בספרות

ARTIGO DO  
THATIANE MARQUES VIEIRA BRAGA

**P. L. Lipton**

PROTOCOLLO

PROTOCOL

22.  $110^\circ$

0.25





Boletim de Atendimento: 1090262



Ultrasonografia

27 MAG 2013

PROTOCOLLO

5 tipo  
29889



18/07/2018

172760068080/cvb/pagina/atencao.do?&amp;participante=imprimir&amp;control=2&amp;id=154818&amp;dataInicial=19/07/2018 08:50:21&amp;dataFinal=...



Cruz Vermelha Brasileira

Hospital Estadual de Emergência e Trauma  
Secretaria Municipal de SaúdeGOVERNO  
DA PARAÍBADr. ORFÊDES LUISA, SR. PEDRO GONÇALVES  
CNEB: 2778893 - Tel: 3332-65700Impresso por: ALDENIO  
AMORIM DE LIMA  
Em: 19/07/2018 08:50:38

|  |   |  |                                 |
|--|---|--|---------------------------------|
| Paciente:<br><b>JAROSON NOGUEIRA FERNANDES</b> | Boletim de Atendimento:<br><b>1090262</b> | Data/Hora Entrada:<br><b>24/06/2018 16:57:54</b> | Data/Hora Saída:                |
| Data de nascimento:<br><b>06/11/1995</b>       | Idade:<br><b>22</b>                       | Sexo:<br><b>Masculino</b>                        | CNEB:<br><b>703405803785000</b> |
| Tempo de Inscrição:                            | Coverter:<br><b>SUS</b>                   | Prontuário:<br><b>109518</b>                     | Plantão:<br><b>DILRNO</b>       |

**EVOLUÇÃO MEDICA (ALDENIO AMORIM DE LIMA - 19/07/2018 08:50:21)****EVOLUÇÃO**

PROCEDIMENTO:

DESCRIÇÃO DA EVOLUÇÃO:

**#CIR. GERAL**

PACIENTE OPERADO DIA 25/06/2018 COM HISTÓRIA POLITRAUMATISMO, COM LESÃO HEPÁTICA E HEMATOMA RETROPERITONEAL A DIREITA SUBMETIDO A CORREÇÃO DESTAS E A CONTROLE DE DANOS COM COMPRESSAS NO FÍGADO, SENDO ABORDADO A SEGUIR COM RETIRADA DESTAS COMPRESSAS E COM REVISÃO DE TODA A CAVIDADE ABDOMINAL, ASSIM DIANTE DO EXPOSTO, A COLEÇÃO RETROPERITONEAL DETECTADA EM TC RECENTE DEVE CORRESPONDER A HEMATOMA RETROPERITONEAL E LESÃO MUSCULAR REMANESCENTES, NÃO HAVENDO INDICAÇÃO DE REABORDAGEM ABDOMINAL PELA CIR. GERAL NO MOMENTO. RECEBENDO A ALTA HOSPITALAR DA CIR. GERAL.

Seção: POSTO IA - ENF 3 Leito: 0001 - NEUROCIURGIA  
Profissional responsável pela informação: ALDENIO AMORIM DE LIMA

Número Conselho: 5815

*(Assinatura)*  
ALDENIO AMORIM DE LIMA  
CIR. GERAL - ENF 3  
CNEB: 703405803785000



5.0.6:81080/cvb/pagina/atencao.do?&amp;participante=imprimir&amp;control=2&amp;id=154818&amp;dataInicial=19/07/2018 08:50:21&amp;dataFinal=19/07/2018 08:50:21



Assinado eletronicamente por: GERSON LUCIANO SANTOS NETTO - 18/01/2019 23:17:41

http://pje.tjpb.jus.br:80/pje/Processo/ConsultaDocumento/listView.seam?x=19011823161710500000018212468

Número do documento: 19011823161710500000018212468

13/07/2018



Hospital Estadual de Emergência e Trauma  
Sociedade Humberto Lucena

AV. ORESTES LUISECA, S/N -  
CNPJ: 464053 - Tel.: 8132165700



GOVERNO  
DA PARAÍBA

Impresso por: FRANCISCO  
HAROLDO LEITE DE SOUSA  
MANGUEIRA  
Em: 13/07/2018 14:42:02

|                     |                            |                      |         |                   |                     |                 |                 |
|---------------------|----------------------------|----------------------|---------|-------------------|---------------------|-----------------|-----------------|
| Paciente            | JARDSON NOGUEIRA FERNANDES | Bolém de Atendimento | 1080282 | Data/Hora Entrada | 24/08/2018 16:57:54 | Data/Hora Saída |                 |
| Data de Nascimento  | 05/11/1995                 | Idade                | 22      | Sexo              | Masculino           | CNS             | 703405803765800 |
| Tempo de Internação |                            | Convênio             | SUS     | Procedimento      | 108518              | Plano           | DIURNO          |

## EVOLUÇÃO DO PACIENTE (FRANCISCO HAROLDO LEITE DE SOUSA MANGUEIRA - 13/07/2018 14:41:52)

### EVOLUÇÃO DO PACIENTE

#### PROCEJIMENTO:

#### DESCRIÇÃO DA EVOLUÇÃO:

PACIENTE GRAVE, CONSCIENTE, DESORIENTADO, COM AGITAÇÃO PSICOMOTORA (ABSTINÊNCIA ??), ELPNFICA SLIM 02; HEMODINÂMICA ESTÁVEL SEM VASOATIVOS. BOA PERFUSÃO PERIFÉRICA. SE MANTÉM ADEQUADO NOS CONTROLES DAS 24H; COM LEUCOMETRIA AINDA ELEVADA. MELHORA NO VOLUME URINÁRIO, MAS MANTÉM ESCÓRIAS NITROGENADAS ELEVADAS E TRS COM A NEFROLOGIA. DIETA GERAL INICIAVA E BEM TOLERADA.

### MOTIVO DE PERMANÊNCIA (INTERCORRÊNCIAS)

1. TERAPIA INTENSIVA DO POLITRAUMATIZADO GRAVE 2. SUPORTE HEMODINÂMICO
3. SUPORTE VENTILATÓRIO
4. TSR

### MOTIVOS DE INTERNAÇÃO

1. TRAUMA ABDOMINAL FECHADO (LESÃO HEPÁTICA GRAVE) 2. PÓ DE LE (HEPATORRÁFIA) + CONTROLE
3. DE DANOS COM COMPRESSAS
4. + DRENAGEM DE CAVIDADE (1º TEMPO)
5. PNEUMOTORAX 2 (DRENADO 26/06) + CONFUSÃO RENAL

### IMPRESSÃO CLÍNICA

#### DESCRIÇÃO:

GRAVE, ESTÁVEL, EVOLUI COM INSUFICIÊNCIA RENAL.

### ANTIBIÓTICOS

1. CEFTRIAXONA 2G/0.6 SUSPENSO
2. OXACILINA DI: 27/06 SUSPENSO
3. LEVOFLOXACINA 0.5/0.7
4. TEICoplanina 0.5/0.7
5. POLIMIDONA B 0.5/0.7

### SONDAS, DRENOS E CATETERES

1. TOT 25/06
2. CVC 25/06
3. SV DE FOLEY 25/06
4. DRENO TORÁCICO 25/06 - RETIRADO
5. CATETER DE HEMODIALISE 29/06

### CHECAGEM DE METAS

EVOLUÇÃO: DECÚBITO ELEVADO, PROFILAXIA PARA TVP, PROFILAXIA DE ÚLCERA DE ESTRESSE, INTERRUPÇÃO DA SEDAÇÃO, LIMPEZA DE CAVIDADE ORAL 25HRS

NÍVEL DE VENTILAÇÃO MECÂNICA INVASIVA: 25/06 ESCALA DE RASS: 1 INQUIETO

RX TORAX NO SISTEMA

### SISTEMA RESPIRATÓRIO

1721905.8060/evolucao/gerenciamento.do?aport=informar/suportecontrole=2&id=404615&catInicio=13/07/2018 14:41:52&catFim=







## RELATÓRIO DE CIRURGIA



Nome: Jardson Nogueira Ferreira 3º Frontal: \_\_\_\_\_  
Idade: \_\_\_\_\_ Sexo: ( ) Masculino ( ) Feminino Cor: \_\_\_\_\_ Data: \_\_\_\_/\_\_\_\_/\_\_\_\_  
Unidade/Setor: \_\_\_\_\_ EMP: \_\_\_\_\_  
Cirurgia: Laparoscopia Exploradora  
Cirurgião: Dr. Zalmir 1ª Assistente: Dr. Cicero Ludwig  
2ª Assistente: Jon Marquino 3ª Assistente: \_\_\_\_\_  
Instrumentador: \_\_\_\_\_ Anestesiista: Rita  
Tipo de Anestesia: geral Horário Início: \_\_\_\_\_ Término: \_\_\_\_\_

| Diagnóstico Pós-Operatório        | CID |
|-----------------------------------|-----|
| <u>Hematecia retro-peritoneal</u> |     |
| <u>Hemoperitônio</u>              |     |
| <u>Abcesso Abdominal</u>          |     |
|                                   |     |
|                                   |     |
|                                   |     |

| Procedimentos Cirúrgicos          | Código |
|-----------------------------------|--------|
| <u>Laparoscopia Exploradora</u>   |        |
| <u>Hematecia retro-peritoneal</u> |        |
| <u>Hemoperitônio</u>              |        |
| <u>Abcesso Abdominal</u>          |        |
| <u>Hematecia retro-peritoneal</u> |        |
| <u>Hemoperitônio</u>              |        |
| <u>Abcesso Abdominal</u>          |        |

Acidente durante Ato Cirúrgico: ( ) Sim (X) Não Descrição: \_\_\_\_\_

Biopsia de Congelação: ( ) Sim ( ) Não

Encaminhamento do Paciente Após Ato Cirúrgico:

( ) Enfermaria ( ) Terapia Intensiva ( ) Residência ( ) Óbito durante Ato Cirúrgico

Médico/CRM: \_\_\_\_\_

João Pessoa: \_\_\_\_/\_\_\_\_/\_\_\_\_

FOUNASSIS 109





# RELATÓRIO DE CIRURGIA



HISTÓRIA

Nome: Ferdinando Aguiar de Faria BE Prontuário: BE 109266  
Idade: 22 Sexo: ☒ Masculino ☐ Feminino Cor: \_\_\_\_\_ Data: 22.06.2018  
Clínica/Setor: Gen. Geral Exm: 6.7.8 LR: 07  
Cirurgião: Dr. + Ravi...  
Chefe do: Dr. + Ravi...  
Assistente: Dr. + Ravi...  
Assistente: Dr. + Ravi...  
Instrumentador: Dr. + Ravi... Anestesiologista: Dr. + Ravi...  
Tipo de Anestesia: Gen. Geral Horário: Início \_\_\_\_\_ Término \_\_\_\_\_




| Diagnóstico Pós Operatório     | CID |
|--------------------------------|-----|
| <u>Lesão de compressão por</u> |     |
| <u>lesão de compressão por</u> |     |
| <u>lesão de compressão por</u> |     |
| <u>lesão de compressão por</u> |     |
| <u>lesão de compressão por</u> |     |
| <u>lesão de compressão por</u> |     |
| <u>lesão de compressão por</u> |     |
| <u>lesão de compressão por</u> |     |
| <u>lesão de compressão por</u> |     |
| <u>lesão de compressão por</u> |     |

| Procedimentos Cirúrgicos               | Código |
|--|--------|
| <u>Cooperativa de compressão (4.5)</u> |        |
| <u>Revisão da lesão de compressão</u>  |        |
| <u>e de lesão de compressão</u>        |        |
| <u>após a retirada de compressão</u>   |        |
| <u>após a retirada de compressão</u>   |        |
| <u>após a retirada de compressão</u>   |        |
| <u>após a retirada de compressão</u>   |        |
| <u>após a retirada de compressão</u>   |        |
| <u>após a retirada de compressão</u>   |        |
| <u>após a retirada de compressão</u>   |        |

Acidente durante Ato Cirúrgico: ☐ Sim ☒ Não Descrição: \_\_\_\_\_  
Risco de Congelamento: ☐ Sim ☒ Não  
Exame de Paciente Após Ato Cirúrgico:  
☐ Enfermaria ☒ Terapia Intensiva ☐ Residência ☐ Óbito durante Ato Cirúrgico

Médico/CRM: ALDENIR AMORIM DE LIMA  
CRM: 5615  
Assinatura: João Pessoa





## ÁREA VERMELHA

Endereço: AV. ORLSTES HERSCOVIC, S/N, PEDRO GOMES, JOÃO PESSOA - PB - 58031-080

Tel:

CNES: 6121221

|                  |                            |      |   |                    |            |       |         |
|------------------|----------------------------|------|---|--------------------|------------|-------|---------|
| Nome do Paciente | JARDSON NOGUEIRA FERNANDES | Sexo | M | Data de Nascimento | 22/06/1985 | Idade | 33 anos |
| Nome do Paciente | JARDSON NOGUEIRA FERNANDES | Sexo | M | Data de Nascimento | 22/06/1985 | Idade | 33 anos |
| Nome do Paciente | JARDSON NOGUEIRA FERNANDES | Sexo | M | Data de Nascimento | 22/06/1985 | Idade | 33 anos |
| Nome do Paciente | JARDSON NOGUEIRA FERNANDES | Sexo | M | Data de Nascimento | 22/06/1985 | Idade | 33 anos |
| Nome do Paciente | JARDSON NOGUEIRA FERNANDES | Sexo | M | Data de Nascimento | 22/06/1985 | Idade | 33 anos |
| Nome do Paciente | JARDSON NOGUEIRA FERNANDES | Sexo | M | Data de Nascimento | 22/06/1985 | Idade | 33 anos |
| Nome do Paciente | JARDSON NOGUEIRA FERNANDES | Sexo | M | Data de Nascimento | 22/06/1985 | Idade | 33 anos |
| Nome do Paciente | JARDSON NOGUEIRA FERNANDES | Sexo | M | Data de Nascimento | 22/06/1985 | Idade | 33 anos |
| Nome do Paciente | JARDSON NOGUEIRA FERNANDES | Sexo | M | Data de Nascimento | 22/06/1985 | Idade | 33 anos |
| Nome do Paciente | JARDSON NOGUEIRA FERNANDES | Sexo | M | Data de Nascimento | 22/06/1985 | Idade | 33 anos |

## Anamnese

## # CIRURGIA GERAL

PACIENTE VITIVA DE Queda voluntária trazido pela família SEM OCULAR OU PRANCHA COM Queda de dor abdominal, nega perda de consciência ou outras alterações.

A) SEM LESÕES APARENTES, VIAS AERIAS PERVIAS.

B) VENTILAÇÃO ESPONTÂNEA, C/ PNEU - CRAX INDOLOR, SEM EFUSÃO OU CREPITAÇÕES, MVA ANT SEM RA.

C) NORMOTENSÃO, NORVOÇÃO COELOSÓFICO, APÊNDICE PLANO, SEM SINAIS DE PERITÔNIO, PELE ESTÁVEL.

D) GLASSOW 15, PUPILAS ISOCÓRIAS - FOTOREAGENTES, ROMBERG DE MEMBROS PRESERVADA.

E) SEM ESCORIAÇÕES OU SINAIS DE FRATURA.

CD PRIMEIRO ATENDIMENTO TO DE CRÂNIO, RX DE TORAX, PAST, RX DE BARRA, PARCELO DA NEUROCIRURGIA E ORTOPEDIA.

## DIETA

DIETA ZERO, VIA NENHUMA

## MEDICAÇÃO

OMEPRAZOL 40MG INJETÁVEL COM DILUENTE 0,9% NASCOMINIA, ADMINISTRAR 40,0 MG VIA E.V., 1X AO DIA.

DIPIRONA 500 MG/ML (AMPOLA 2ML), ADMINISTRAR 2,0 ML VIA E.V., 07h.

ONDANSETRONA 240MG/ML (AMPOLA 2ML), ADMINISTRAR 2,0 ML VIA E.V., 07h. (OBSERVAÇÕES: DIUIR EM 100 ML DE SF0,9%).

SOLUÇÃO DE RINGER LACTATO SISTEMA FECHADO (FRASCO 400ML), ADMINISTRAR 500,0 ML VIA E.V., 12/12H, 0,0 (MG/5ML).

CIPROFLOXACINO 400MG - 200MG/ML (FRASCO 200ML), ADMINISTRAR 200,0 ML VIA E.V., 12/12H, POR 7 DIAS (OBSERVAÇÕES: ADMINISTRAR EM 20 MINUTOS).

## EXAME LABORATORIAL

HB + Ht

TIPAGEM SANGÜÍNEA E FAOR RH

URÉIA - SANGUE

CREATININA


COAGULOGRAMA COMPLETO

## Conduta

Em observação

JARDSON NOGUEIRA FERNANDES



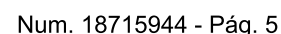


Tel: 32165700  
CNES: 445385

ORTOPEDIA

ប្រភព៖ អង្គការសហប្រជាជាតិ

TIBETIC 440 MARK CHART THE TERRA  
CRN-82521PE1





GOVERNO DO ESTADO DO RIO GRANDE DO NORTE



GOVERNO DO ESTADO DO RIO GRANDE DO NORTE  
Secretaria de Saúde

GOVERNO DO ESTADO DO RIO GRANDE DO NORTE  
DA PARÁRQUA

ÁREA LARANJA UDC

Endereço: AV. ORESTES LISBOA, S/N. PEDRO GONÇIM, JOÃO PESSOA - PB, 58031090

Tel: 32165700

CNES: 2458276

|  |                         |                                |                                |            |
|--|-------------------------|--------------------------------|--------------------------------|------------|
| Paciente   |                         | RAE                            | Data Hora Entrada              | Data Exame |
| JA. ENOCH NOGUEIRA FERNANDES                             |                         | 1050131                        | 23/06/2018 10:55:07            |            |
| Idade  | Sexo                    | CNS                            | Referência de Consulta         |            |
| 22a 7m 11d   | Masculino               | 703405203705834                | (83) 980492413 / (83) 80726153 |            |
| Módulo   |                         | Procedimento                   |                                |            |
| KAPILVE ELIZA NOGUEIRA DA SILVA                          |                         |                                |                                |            |
| Endereço   |                         | Bairro                         | Município                      | UF         |
| Armando Severino de Silva, 214                           |                         | Gramma                         | JOÃO PESSOA                    | PB         |
| Atividade  | Motivo                  | Procedimento                   | Atividade Hospitalar           |            |
| QUEIXA / OUTROS  | ACIDENTE DE MOTOCICLETA | GEORGE DE ALBUQUERQUE C MENDES | 834WPR                         |            |
| Data Hora da Consulta                                    |                         | Data Hora Entrada              |                                |            |
| 23/06/2018 10:52:07                                      |                         | 24/06/2018 00:25:01            |                                |            |
| <b>Atendimento</b>                                       |                         |                                |                                |            |
| POLITRAUMA POR ACIDENTE COM MOTOCICLETA                  |                         |                                |                                |            |
| SEM QUEIXAS NEUROLÓGICAS                                 |                         |                                |                                |            |
| GLAUCOMA   |                         |                                |                                |            |
| SEM DEF. DE MOTOR  |                         |                                |                                |            |
| TCC SEM ANORMALIDADES INTRACRANIANAS RELACIONADAS AO TCC |                         |                                |                                |            |
| NEM. CERVICALGIA   |                         |                                |                                |            |
| CD: ALTA DA NCR. SEGUIR AS ORIENTAÇÕES DA CIRURGIA GERAL |                         |                                |                                |            |
| <b>Conclusão</b>   |                         |                                |                                |            |
| Em observação  |                         |                                |                                |            |

JARDSON NOGUEIRA FERNANDES

GEORGE DE ALBUQUERQUE C MENDES  
(834WPR)



Este documento é registrado pelo JUDICÁRIO DO RIO GRANDE DO NORTE em 23/06/2018 às 10:55:07

Este documento é registrado pelo JUDICÁRIO DO RIO GRANDE DO NORTE em 23/06/2018 às 10:55:07



Assinado eletronicamente por: GERSON LUCIANO SANTOS NETTO - 18/01/2019 23:17:43

http://pje.tpb.jus.br:80/pje/Processo/ConsultaDocumento/listView.seam?x=19011823163354000000018212470

Número do documento: 19011823163354000000018212470



PRESCRIÇÃO MÉDICA

|                            |            |                |           |   |               |                     |
|----------------------------|------------|----------------|-----------|---|---------------|---------------------|
| Nome                       | Data de    | Idade          | Sexo      | Nº  | Nº Prontuário | Data Prescrição     |
| JANDSON NOGUEIRA FERNANDES | 05/11/1995 | 22s 7m 18d     | MASCULINO | 1090131                                   |               | 23/06/2018 22:20:05 |
| Molho de Alho e Fígado     |            | FARMACIA 11810 |           | Validade da Prescrição                    |               |                     |
|                            |            |                |           | 23/06/2018 22:20:00 - 24/06/2018 22:20:00 |               |                     |
| Convenio                   | Motivo     |                | Sentia    |   |               |                     |
| SUS                        |            |                |           |   |               |                     |

| Nome do medicamento                                | Dose  | U.M. | Orientação de Uso    | Via de     | Veloc. Inf. | Pos.     | Aprazamento |
|--|-------|------|----------------------|------------|-------------|----------|-------------|
| 1. DIETA ZERO                                      | 100   | ML   |                      | ENFERMAGEM |             |          |             |
| 2. OMEPRAZOL 40MG INJETAVEL COM DILUENTE           | 40.0  | MG   |                      | CV         |             | 18:00:00 |             |
| 3. DIFENHIDRAMINA 100MG/5ML                        | 2.0   | ML   |                      | CV         |             | 8:00     |             |
| 4. OXANDOLONE                                      | 2.0   | ML   | Oxandolone 100mg/5ml | CV         |             | 8:00     |             |
| 5. SOLUÇÃO DE RINGER LACTATO SÉTIMA FOLIOLO PRASCO | 500.0 | ML   | 500.0ml 100mg/5ml    | CV         |             | 8:00     | 8/6/18      |
| 6. CIPROFLOXACINA 500mg                            | 200.0 | ML   | Oxandolone 100mg/5ml | CV         |             | 20:00    |             |

WESLEY PEREIRA DA SILVA  
CRM: 9270

Assinatura e Carimbo do Profissional




Receita médica 23/06/18





Cruz Vermelha Brasileira **HOSPITAL ESTADUAL DE EMERGENCIA E TRAUMA SENADOR H**

Data: 22/06/18 22:20  
 Usuário: WESLEY  
 DocId: 1090134  


**PRESCRIÇÃO MÉDICA**

|                                    |  |                       |                     |   |               |                                      |  |
|------------------------------------|--|-----------------------|---------------------|---|---------------|--------------------------------------|--|
| Nome<br>JARDSON NOGUEIRA FERNANDES |  | Data de<br>06/11/1995 | Idade<br>22a 7m 18d | Sexo<br>MASCULINO   | Nº<br>1090134 | Nº Prescrição<br>22/06/2018 22:20:00 | Data Prescrição<br>22/06/2018 22:20:00 |
| Módo de Atendimento<br>SUS         |  | Enfermidade e Lado    |                     | Validade da Prescrição<br>22/06/2018 22:20:00 - 24/06/2018 22:20:00 |               | Senha                                |  |

| Nome do medicamento                                      | Dose  | U.M. | Orientação de Uso                          | Via de    | Veloc. Inf. | Pos   | Aproximado  |
|--|-------|------|--|-----------|-------------|-------|-------------|
| 1 DIETA ZERO   | 100   |      |  | DIETÉTICA |             |       |             |
| 2 OMEPRAZOL 40MG INJETAVEL COM DILUENTE                  | 40,0  | MG   |  | E.V.      |             | 12-24 | 85          |
| 3 DIFENIDOL 500 MG/ML (AMPOLA 2ML)                       | 2,0   | ML   |  | E.V.      |             | 6-8   | 23 05 12 11 |
| 4 ONDANSETRONA   | 2,0   | MG   | Observar DR J.R. EM 10% DE SF2.9%          | E.V.      |             | 8-16  | 22 08 15    |
| 5 SOLUÇÃO DE RINGER LACTATO SISTEMA ESTERILIZADO PRÁTICO | 1000  | ML   |  | E.V.      |             | 12-2  | 10 8 8      |
| 6 CIPROFLOXACINO 500 MG                                  | 200,0 | MG   | Observar DR ADMINISTRAÇÃO EM 10% DE SF2.9% | E.V.      |             | 12-24 | 05 02 16    |

WESLEY PEREIRA DA SILVA  
 CRM: 9570

Assinatura e Carimbo do Profissional

HOSPITAL ESTADUAL DE EMERGENCIA E TRAUMA SENADOR H

Data: 23/06/2018 21:06  
 Usuario: WESLEY  
 Boleto: 1050131

PRESCRIÇÃO MÉDICA

|                          |                            |          |            |        |          |       |           |     |         |   |  |                  |                     |
|--------------------------|----------------------------|----------|------------|--------|----------|-------|-----------|-----|---------|---|--|------------------|---------------------|
| Nome:                    | JAMISON NOGUEIRA FERNANDES | Data de: | 08/11/1995 | Idade: | 22a Anos | Sexo: | MASCULINO | Nº: | 1080131 | RP Profissional:                          |  | Data Prescrição: | 23/06/2018 21:06:11 |
| Endereço de Atendimento: | Rua Santa Isidoro          |          |            |        |          |       |           |     |         |   |  |                  |                     |
| Corrente:                | SUS                        |          |            |        |          |       |           |     |         |   |  |                  |                     |
| Validade da Prescrição:  |                            |          |            |        |          |       |           |     |         | 23/06/2018 21:06:00 - 24/06/2018 21:06:00 |  |                  |                     |
| Assinatura:              |                            |          |            |        |          |       |           |     |         | Sintoma:                                  |  |                  |                     |

| Nome do medicamento                        | Dose | U.M. | Orientação de Uso               | Via de | Veloc. Int. | Fus | Aprezamento |
|--|------|------|---------------------------------|--------|-------------|-----|-------------|
| 1. TRAMADOL 50MG ML INJETAVEL (AMPOLA 2ML) | 50   | ML   | Osteomielite da Coluna Cervical | EV     |             |     | 22/06       |



23 de Junho de 2018

WESLEY PEREIRA DA SILVA  
 CRM 1000

Assinatura e Carimbo do Profissional







GOVERN  
DA PA

Endereço: AV. ORESTES L. SOUZA, S/N, PEDRO GONÇALVES, JOÃO PESSOA - PB, 58031-090

CYES: 0121221

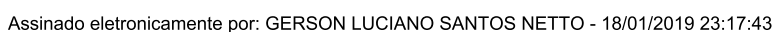RECEIVED - 1964  
JAN 22 1964  
FBI - NEW YORK

JARDSON NOCERA FRANCES

ZALMIR REISBERT FILHO  
(3351078)

Fig. 1.  $\text{Fe}^{2+}$  and  $\text{Fe}^{3+}$  concentrations in the solution and the precipitate. The solution was prepared by dissolving 1.0 g of Fe in 100 mL of 10% HCl. The precipitate was prepared by adding 1.0 mL of 10% HCl to 1.0 mL of 10% FeCl<sub>3</sub> solution.

doi:10.1371/journal.pone.0160899.g002



Num. 18715944 - Pág. 10

<http://pje.tjpb.jus.br:80/pje/Processo/ConsultaDocumento/listView.seam?x=19011823163354000000018212470>

Número do documento: 19011823163354000000018212470

Assinado eletronicamente por: GERSON LUCIANO SANTOS NETTO - 18/01/2019 23:17:43  
<http://pje.tjpb.jus.br:80/pje/Processo/ConsultaDocumento/listView.seam?x=19011823163354000000018212470>  
 Número do documento: 19011823163354000000018212470





**Hospital Estadual de  
Emergência e Trauma**  
Conde de Humberto de Almeida

Atendimento: 201831392424

Data Nasco: 06/11/1995 - 22 anos

Paciente: JARDSON NOGUEIRA FERNANDES

Data Exame: 23/06/2018

## ULTRASSONOGRAFIA DE ABDOME TOTAL - FAST

**\*\*\* Exame realizado em caráter de urgência/ emergência.**

Pequena quantidade de líquido livre peritonal à direita.

Aumento volumétrico e heterogeneidade do tórgo superior do rim direito, provavelmente relacionado à contusão.

Demais órgãos abdominais sem alterações ecográficas significativas detectáveis no presente estudo.

*\* A ultrassonografia é um exame indolórico, de menor risco, correlacionado com outros dados e exames laboratoriais e outros exames.*

Este laudo foi liberado em: 23/06/2018 12:17





Hospital Estadual de  
Emergência e Trauma  
Rua ... ..

Atendimento: 201831392424

Data Naso: 06/11/1996 - 22 anos

Paciente: JARDSON NOGUEIRA FERNANDES

Data Exame: 23/06/2018

## TOMOGRAFIA COMPUTADORIZADA DO ABDOME E PELVE

### Técnica:

Aquisição volumétrica com reconstrução multiplanar, antes e após a injeção de contraste iodado endovenoso.

### Análise:

Fígado de dimensões, contornos, bordas e coeficiente de atenuação normais.

Não há sinais de dilatação das vias biliares intra ou extra-hepáticas.

Veias hepáticas e veia porta de calibre e atenuação normais.

Vesícula biliar sem alterações.

Baço de dimensões, contornos, bordas e coeficiente de atenuação normais.

Pâncreas de coeficiente de atenuação normal sem sinais de dilatação do ducto principal.

Adrenal esquerda de dimensões aumentadas significativamente e leve hiperdensa, podendo esta relacionada a hipertrofia e hematoma associado.

Volumoso hematoma, na topografia da glândula adrenal direita, determinando deslocamento inferior do rim direito e em íntimo contato com seu pólo superior. Associadamente, observamos hematoma subcapsular à direita.

Rim esquerdo de dimensões, contornos, bordas e coeficiente de atenuação normais, sem sinais de dilatação piolocálicinal, com captação e excreção normal do meio de contraste.

Ambos os rins concentram e excretam normalmente o meio de contraste. Não há sinais de extravasamento do meio de contraste.

Aorta e veia cava inferior de calibre e atenuação normais.

Presença de líquido no espaço de Morrison.

Bexiga de forma, contornos e capacidade normais, sem evidências de alterações parietais.

Próstata e vesículas seminais de aspecto habitual.


Reto e gordura pré-retal sem alterações.

*O valor preditivo de qualquer exame depende da análise conjunta do seu resultado e dos dados clínico-epidemiológicos do(a) paciente.*

Este estudo foi liberado em 25/06/2018 00:29.





|  |                            |       |  |      |            |
|--|----------------------------|-------|--|------|------------|
|  <p>GOVERNO DO ESTADO DA PARAÍBA<br/>SECRETARIA DE ESTADO DA SAÚDE<br/>HOSPITAL ESTADUAL DE EMERGÊNCIA E TRAUMA<br/>SENADOR HUMBERTO LUCENA</p> |                            |       |  |      |            |
| CIRURGIA GERAL   |                            |       |  |      |            |
| NOME   | JARDSON NOGUEIRA FERNANDES |       |  |      |            |
|  |                            | LEITO |  | DATA | 19/07/2018 |


**ATESTO QUE** JARDSON NOGUEIRA FERNANDES  
FICOU INTERNADO NESTE HOSPITAL DE  
24/06/2018 A 19/07/2018  
E DEVERÁ PERMANECER AFASTADO DE SUAS ATIVIDADES  
POR 90 DIAS. CID-S36.1

|  |  |  |  |
|--|--|--|--|
|  |  |  |  |
|--|--|--|--|

ALDENY ALMEIDA DE LIMA  
CIR. GERAL  
19/07/2018

PROVIDENCIA  
27 JUL 2018  
PROTÓCOLO



|   |                            |   |            |
|---|----------------------------|---|------------|
|  |                            | GOVERNO DO ESTADO DA PARÁ<br>SECRETARIA DE ESTADO DA SAÚDE<br>HOSPITAL ESTADUAL DE EMERGÊNCIA E TRAUMA<br>SENADOR HUMBERTO LUCENA |            |
| Cirurgia Geral  |                            |   |            |
| NOME  | JARDSON NOGUEIRA FERNANDES |   |            |
|   | LEITO                      | DATA  | 19/07/2018 |


ATESTO QUE JARDSON NOGUEIRA FERNANDES  
FICOU INTERNADO NESTE HOSPITAL DE  
24/06/2018 A 19/07/2018  
E DEVERÁ PERMANECER AFASTADO DE SUAS ATIVIDADES  
POR 90 DIAS. CID-S36.1

|  |  |  |  |
|--|--|--|--|
|  |  |  |  |
|--|--|--|--|

AGÊNCIA NOROCCIDENTAL DE LIMA  
DE GERENCIAMENTO ESCOLAR  
- 0800 - 23815

27 NOV 2003  
PROTOCOL





Hospital Estadual de Emergência e Trauma  
Secretaria de Saúde do Estado do Pará



GOVERNO  
DO PARÁ

AV. CHESTES LISBOA, S/N -  
CNPJ: 454554 - Tel.: 0122 105700

Impresso por: PLINIO  
MUNIZ SILVA DE FARIA  
Em: 07/07/2018 15:11:03

|   |                                    |  |                        |
|---|------------------------------------|--|------------------------|
| Paciente<br><b>JARDSON NOGUEIRA FERNANDES</b> | Registro de Atendimento<br>1090262 | Data Hora Entrada<br>24/06/2018 16:57:54 | Data Hora Saída        |
| Data de nascimento<br>06/11/1985              | Idade<br>32                        | Sexo<br>Masculino                        | CNS<br>703405803765800 |
| Tempo de Internação                           | Convênio<br>SUS                    |  | Partido<br>DIURNO      |

## INTERCORRÊNCIAS MEDICAS (PLINIO MUNIZ SILVA DE FARIA - 07/07/2018 15:10:54)

### INTERCORRÊNCIA

#### DEFINIÇÃO:

#### #Nefrologia

Paciente grave, mantém anúria e uremia, em programa de HD desde 29/06.  
Última HD no dia 06/07 sem intercorrências.

Hoje ur: 68 Cr: 5,3 Na140 e K3,4  
Di: 125 ml BI+387

cd: conservadora

Seção: UTI ADULTO ENF 31 Leito: 0007


Profissional responsável pela informação: PLINIO MUNIZ SILVA DE FARIA

Número Conselho: 8551

Dr. Plinio Muniz S. de Faria  
CRM 8551/RS  
Médico  
CNS: 300015220251128







Hospital Estadual de Emergência e Trauma  
Gerador: Humberto Lucena



AV. ORESTES LISBOA, S/N -  
CNPJ: 454553 - Tel.: 3332165/116

Impresso por: Kaelson  
Bruno Lima Brasil Filho  
Em: 07/07/2018 10:37:31

|   |   |   |                               |
|---|---|---|-------------------------------|
| Paciente<br><b>JARDSON NOGUEIRA FERNANDES</b> | Determin de Atendimento<br><b>1090282</b> | Data/Hora Entrada<br><b>24/06/2018 16:57:54</b> | Data/Hora Saída               |
| Data de Nascimento<br><b>06/11/1995</b>       | Idade<br><b>22</b>                        | Sexo<br><b>Masculino</b>                        | CNS<br><b>703405803765800</b> |
| Tempo de Internação                           | Convênio<br><b>SUS</b>                    | Prontuário<br><b>109518</b>                     | Plantão<br><b>DIURNO</b>      |

## EVOLUÇÃO DO PACIENTE (KAELSON BRUNO LIMA BRASILEIRO - 07/07/2018 10:31:22)

### EVOLUÇÃO DO PACIENTE

#### PROCEDIMENTO:

#### DESCRIÇÃO DA EVOLUÇÃO:

PACIENTE COM ESTADO GERAL GRAVE, ESTÁVEL CLINICAMENTE E HEMODINAMICAMENTE SEM DVA.

EM USO DE DORMONID 20ML/H E FENTANIL 20ML/H. RASS -3

COM SNG ABERTA E BAIXO DÉRITO.

FO SEM SINAIS FLOGÍSTICOS

APRESENTOU HGT 60 HOJE PELA MANHÃ.

PUPILAS ISOCÓRICAS E FOTORREAGENTES.

AFEBRIL, ANICTÉRICO, ACIANÓTICO.

DIURESE AUSENTE

EM PROGRAMAÇÃO DE DIALISE.

#### MOTIVO DE PERMANÊNCIA (INTERCORRÊNCIAS)

1. TERAPIA INTENSIVA DO POLITRAUMATIZADO GRAVE. 2. SUPORTE HEMODINÂMICO

3. SUPORTE VENTILATÓRIO

4. TSR

#### MOTIVOS DE INTERNAÇÃO

1. TRAUMA ABDOMINAL FECHADO (LESÃO HEPÁTICA GRAVE) 2. PO DE LE (HEPATORRÁFIA) + CONTROLE

3. DE DANDS COM COMPRESSAS

4. + DRENAGEM DE CÂVIDADE (1º TEMPO)

5. PNEUMOTORAX 4 (DRENADO 28/06) + CONTUSÃO RENAL

#### IMPRESSÃO CLÍNICA

##### DESCRIÇÃO:

GRAVE, ESTÁVEL. EVOLUI COM INSUFICIÊNCIA RENAL.

#### ANTIBIÓTICOS

1. CEFTRIAXONA 2500 SUSPENSO

2. OXACEJINA 1000 SUSPENSO

3. TEICOPLAMINA 0507

3. LEVOFLOXACINO 0507

#### SONDAS, DRENOS E CATETERES

1. TOT 2506


2. CVC 2506

3. SV DE FOLEY 2506

4. DRENO TORÁCICO 2506 - RETIRADO

5. CATETER DE HEMODIALISE 2808

#### CHECAGEM DE METAS



Hospital Estadual de Emergências e Trauma  
Senador Humberto Lucena

AV. ORESTES 1758CA, S/N  
DNE 55 754551 - Ig. 8352-8500

GOVERNO  
DA PARAIBA

Impresso por: FRANCISCO  
HAROLDO LEITE DE SOUSA  
MANOUEIRA  
Em: 05/07/2018 às 11:05

|   |             |                                  |  |                      |
|---|-------------|----------------------------------|--|----------------------|
| Paciente<br><b>JARDSON NOGUEIRA FERNANDES</b> |             | Bolson de Atendimento<br>1090262 | Data/Hora Entrada<br>24/06/2018 16:57:54 | Data/Hora Saída      |
| Data de Nascimento<br>06/11/1995              | Idade<br>22 | Sexo<br>Masculino                | CNS<br>703405803765uon                   | Prontuário<br>109518 |
| Tipo de Internação                            |             | Convênio<br>SUS                  | Plantaio<br>DIURNO                       |                      |

EVOLUÇÃO DO PACIENTE (FRANCISCO HAROLDO LEITE DE SOUSA MANGUEIRA - 06/07/2018 11:10:48)

#### EVOLUÇÃO DO PACIENTE

## PROCEDIMENTO

LEGRICÃO DA EVOLUÇÃO

PACIENTE SEGUE GRAVE, EM IOT, SEM SEDAÇÃO E ANALGESIA, COM SNG DENOTANDO DÉBITO DE ESTASE. CONTIDO, COM ACESSO CENTRAL EM SUBCLÁVIA DIREITA SEM SINAIS FLOGÍSTICOS, SVD COM ASPECTO LIMPO, O MESMO SE ENCONTRA EM DIALISE, COM CATETER DE DIALISE SEM SINAIS FLOGÍSTICOS.

AO EXAME FÍSICO: EGG, AFEBRIL NAS ÚLTIMAS 24H, ACIANOTICO, ANICTERICO, HIPOCORADO (2/4+), HIPOHIDRATADO (2/4+), EDEMA EM MEMBROS (2/4+).

DIETA ZERO POR ALTO DEBITO EM SNC

ABD; SEMI PLANO, FLACIDO. RIMA AUSENTE

FO: SEM SINAIS FLOGÍSTICOS E AUSÊNCIA DE SECREÇÃO A EXPRESSÃO MANUAL  
DRENCO DE SUÇÃO RETIRADO HOJE PELA CIRURGIA GERAL

## MOTIVO DE PERMANÊNCIA (INTERCORRÊNCIAS)

1. TERAPIA INTENSIVA DO POLITRAUMATIZADO GRAVE ? SUPORTE HEMODINÂMICO

### 3. SUPORTE VENTILATORIO

ENTER

### MOTIVOS DE INTERNAÇÃO

1.: TRAUMA ABDOMINAL FECHADO (LESÃO HEPÁTICA GRAVE); 2.: PO DE I.F. (HEPATORRAFIA) + CONTROLE

### 3.. DE DANOS COM COMPRESSAS

1.: + DRENAGEM DE CAVIDADE / 1º TEMPO

3. PNEUMOTORAX A (DRENADO 28/06) + CONTUSÃO RENAL

## IMPRESSÃO CLÍNICA

## DESCRIPTION

GRAVE, ESTAVEL, EVOLUI COM INSUFICIENCIA RENAL

## ANTIBIÓTICOS

1. CEFTRIAXONA 2G/0.6 SUSPENSÃO

2. OXACILINA DI ZINCO SOSPENSO

3. LEVOFLOXACIN 0.50%

4.: TENCOPRAMINA 05/07

## SONDAS, DRENOS E CATETERES

1. TO: 2506

7: CVC 29/05

3 SV OF FOLEY 25/116

1 - DREND TORAGICD 25008 - RETIRADO

5 CATETER DE HEMODIALISE 29/06

## CHECAGEM DE METAS

AVALIAÇÃO: DEQUÍBITO ELEVADO, PROFILAXIA DE ÚLCERA DE ESTRESSE, LIMPEZA DE CAVIDADE ORAL SÍNTESIS


ANEXO DA VERIFICAÇÃO MECÂNICA INVASIVA: 25006 RELAÇÃO FATOR/HQ2 (MM) 100: 300

#### ESCALA DE RÁPIDO COMBATIVO

[7216.0.0.8090/cwpages/atendimento-cc?&perform=imprimir&idoc=7216.0.0.8090/cwpages/atendimento-cc...>](#)







Hospital Estadual de Emergência e Trauma  
Secretaria Municipal de Saúde



GOVERNO  
DO PARANÁ

AV. ORESTES LISBOA, S/N - PEDRO CONDIM  
CNPJ: 145365 Tel: 83-9185700

Impressão por: JUAREZ  
SILVESTRE NETTO  
Em: 05/07/2018 14:51:2

|   |                    |  |   |                             |
|---|--------------------|--|---|-----------------------------|
| Paciente<br><b>JARDSON NOGUEIRA FERNANDES</b> |                    | Ordem de Atendimento<br><b>1080262</b> | Data-hora Entrada<br><b>24/06/2018 18:57:54</b> | Data-hora Saída             |
| Data de nascimento<br><b>05/11/1985</b>       | Idade<br><b>22</b> | Sexo<br><b>Masculino</b>               | CNS<br><b>703405803785840</b>                   | Prontuário<br><b>109548</b> |
| Tempo de Internação                           |                    | Convênio<br><b>305</b>                 | Plantão<br><b>DIURNO</b>                        |                             |

## EVOLUÇÃO DO PACIENTE (JUAREZ SILVESTRE NETO - 05/07/2018 10:22:37)

### EVOLUÇÃO DO PACIENTE

#### PROCEDIMENTO

#### DESCRIÇÃO DA EVOLUÇÃO

PACIENTE SEGUE GRAVE, EM IOT, SEM SEDAÇÃO E ANALGESIA, COM SNG DENOTANDO DÉBITO DE ESTASE, CONTÍDUO, COM ACESSO CENTRAL EM SUBCLAVIA DIREITA SEM SINAIS FLOGÍSTICOS, SVD COM ASPECTO LÍMPIDO, O MESMO SE ENCONTRA EM DIALISE, COM CATETER DE DIALISE SEM SINAIS FLOGÍSTICOS.

#### PERFUSÃO VASCULAR

BE: 2,6

LAC: 0,8

AO EXAME FÍSICO: ECG AFEBRIL NAS ÚLTIMAS 24H, ACIANOTICO, ANICTÉRICO, HIPOCORADO (2/4+), HIPOHIDRATADO (2/4+), EDEMA EM MEMBROS (2/4+).

DIETA ZERO POR ALTO DÉBITO EM SNG

ABD: SEMI PLANO, FLÁCIDO, RHA AUSENTE

PO: SEM SINAIS GLOGÍSTICOS E AUSÊNCIA DE SECREÇÃO A EXPRESSÃO MANUAL

DRENO DE SUÇÃO COM DRENAGEM DE 30 ML EM 24H DE CONTEÚDO SEROHEMÁTICO

#### MOTIVO DE PERMANÊNCIA (INTERCORRÊNCIAS)

1. TERAPIA INTENSIVA DO POLITRAUMATIZADO GRAVE 2. SUPORTE HEMODINÂMICO

3. SUPORTE VENTILATÓRIO

4. TSE

#### MOTIVOS DE INTERNAÇÃO

1. TRAUMA ABDOMINAL FECHADO (LESÃO HEPÁTICA GRAVE) 2. PO DE IE (HEPATORRÁFIA) • CONTROLE

3. DE DADOS COM COMPRESSÃO

4. + DRENAGEM DE CAVIDADE (1º TEMPO)

5. PNEUMOTORAX À DRENADO 26/06 + CONTUSÃO RENAL

#### IMPRESSÃO CLÍNICA

#### DESCRIÇÃO:

GRAVE, ESTÁVEL, EVOLUI COM INSUFICIÊNCIA RENAL.

#### ANTIBIÓTICOS

1. CEFTRIAXONA 2G/6S SUSPENSÃO

2. OXACILINA 1G/200S SUSPENSÃO

3. LEVOFLOXACINO 500G

4. TEICOPLAMINA 300G

#### SONDAS, DRENOS E CATETERES

1. TOT 25/06

2. CVC 25/06

3. SV DE FOLEY 25/06

4. DRENO TORÁCICO 25/06 • RETIRADO


5. CATETER DE HEMODIÁLISE 25/06

172.160.05.0080/vbipages/aterlimento.do?&perfect=imprimir&control=2&id=404316&datahora=05/07/2018 10:22:37/AnexoF.n









Hospital Estadual de Emergência e Trauma  
Serviço Pronto Socorro



GOVERNO  
DO PARÁ

AV. ORESTER, 1380A, S/N -  
CADER: 454063 - Tel.: 3332135700

Impresso por: LAECIO  
BRAGANTE DE ARAUJO  
Em: 04/07/2018 18:55:36

|                     |                            |       |    |                        |           |                   |                     |                 |         |
|---------------------|----------------------------|-------|----|------------------------|-----------|-------------------|---------------------|-----------------|---------|
| Paciente            | JARDSON NOGUEIRA FERNANDES |       |    | Boletim de Atendimento | 1090262   | Data/Hora Entrada | 24/06/2018 18:57:54 | Data/Hora Saída |         |
| Data de nascimento  | 05/11/1995                 | Idade | 22 | Sexo                   | Masculino | CNS               | 703405803769800     | Procedimento    | 109518  |
| Tempo de internação |                            |       |    | Convênio               | SUS       |                   |                     |                 | Plantão |
|                     |                            |       |    |                        |           |                   |                     |                 | DIURNO  |

## EVOLUÇÃO DO PACIENTE (LAECIO BRAGANTE DE ARAUJO - 04/07/2018 18:55:36)

### EVOLUÇÃO DO PACIENTE

#### PROCEDIMENTO:

#### DESCRIÇÃO DA EVOLUÇÃO:

Paciente evolui com melhora clínica, pupilas iso-otorreáticas, sob seração e analgesia contínuas (suspensas hoje), em VMI por IOT, afébril no momento e sem registro de tosse nas últimas 24h, hipotenso (+4+), infiltrado anictérico e acianótico. Hemodinâmica estável sem uso de amina vascativa. Anúrio, esócorias nitrogenadas ainda bastante elevadas e com incrementada leucocitose. Em programa de TSR. Reinício dieta por SNE.

### MOTIVO DE PERMANÊNCIA (INTERCORRÊNCIAS)

1: TERAPIA INTENSIVA DO POLITRAUMATIZADO GRAVE 2: SUPORTE HEMODINÂMICO

3: SUPORTE VENTILATÓRIO

4: TSR

### MOTIVOS DE INTERNAÇÃO

1: TRAUMA ABDOMINAL FÉCHADO (LESÃO HEPÁTICA GRAVE) 2: PO DE LE (HEPATORRAFIA) + CONTROLE

3: DE DANOS COM COMPRESSAS

4: + DRENAGEM DE CAVIDADE (1º TEMPO)

5: PNEUMOTÓRAX 3 (DRENADO 26/06) + CONTUSÃO RENAL

### IMPRESSÃO CLÍNICA

#### DESCRIÇÃO

GRAVE. ESTÁVEL, EVOLUI COM INSUFICIÊNCIA RENAL.

### ANTIBIÓTICOS

1: CEFTRIAXONA 25/06 - SUSPENSA

2: OXACILINA DI: 27/06 - SUSPENSA

### SONDAS, DRENOS E CATETERES

1: TOT 25/06

2: CVC 25/06

3: SV DE FOLEY 25/06

4: DRENO TORÁCICO 25/06

5: CATETER DE HEMODIALISE 29/06

### CHECAGEM DE METAS

EVOLUÇÃO: DECÚBITO ELEVADO, PROFILAXIA DE ÚLCERA DE ESTRESSE, LIMPEZA DE CAVIDADE ORAL 3/3HRS

INÍCIO DA VENTILAÇÃO MECÂNICA INVASIVA: 25/06 RELAÇÃO P/MO2/HO2 (P/MHG): 447

ESCALA DE RASS: 4 COMBATIVO


RX TORAX NO SISTEMA

### SISTEMA RESPIRATÓRIO

72 - 8.0.8.0.0@cvbtpages&stendin&ctrl.do?&pdf=11&imprimir&control=2&id=404815&dataInici=04/07/2018 18:55:36&dataFim=







Hospital de Emergência e Trauma  
Governador Humberto Lygia



GOVERNO  
DO PARANÁ

AV. ORESTES LISPOLA, 555 -  
CNPJ: 454316 - e : 9332155707

Impresso por: ANNE  
SCHEREZADE ALVES DA  
SILVA  
Em: 03/07/2016 11:33:33

|   |  |   |                               |
|---|--|---|-------------------------------|
| Paciente<br><b>JARDSON NOGUEIRA FERNANDES</b> | Bula/in de Atendimento<br><b>1090262</b> | Data/Hora Entrada<br><b>24/08/2018 16:57:54</b> | Data/Hora Saída               |
| Data de nascimento<br><b>06/11/1995</b>       | Idade<br><b>22</b>                       | Sexo<br><b>Masculino</b>                        | CNS<br><b>703405603785600</b> |
| Tempo de Internação                           | Convênio<br><b>SUS</b>                   | Prontuário<br><b>109518</b>                     | Plantão<br><b>DIURNO</b>      |

## EVOLUÇÃO DO PACIENTE (ANNE SCHEREZADE ALVES DA SILVA - 03/07/2016 11:33:23)

### EVOLUÇÃO DO PACIENTE

#### PROCEDIMENTO

#### DESCRIÇÃO DA EVOLUÇÃO

paciente com eg grave, pupilas iso-otomereativas, sob sedação e analgesia contínuas, em vm: por iol, afebril no momento e sem registro de febre nas últimas 24h. hipocrômico (1/4), infiltrado, anictérico e acianótico. hemodinâmica estável sem uso de amina vasotiva no momento, redução do volume urinário, oscórias nitrogenadas ainda bastante elevadas e com incremento, em programa do tar, incremento da leucometria, início dieta por sne

### MOTIVO DE PERMANÊNCIA (INTERCORRÊNCIAS)

1. TERAPIA INTENSIVA DO POLITRAUMATIZADO GRAVE 2. SUPORTE HEMODINÂMICO
3. SUPORTE VENTILATÓRIO
4. TBR

### MOTIVOS DE INTERNAÇÃO

1. TRAUMA ABDOMINAL FECHADO (LESÃO HEPÁTICA GRAVE) 2. PD DE LE (HEPATORRAFIA) + CONTROLE
3. DE DANOS COM COMPRESSAS
4. + DRENAGEM DE CAVIDADE (1º TEMPO)
5. PNEUMOTURAX + (DRENADO 2500) + CONTUSÃO RENAL

### IMPRESSÃO CLÍNICA

#### DESCRIÇÃO

GRAVE, ESTÁVEL, EVOLUI COM INSUFICIÊNCIA RENAL

### ANTIBIÓTICOS

1. CEFTRIAXOMA 2500
2. OXACILINA DI: 2700

### FONDAS, DRENOS E CATETERES

1. TOT 2500
2. CVC 2500
3. BV DE FOLEY 2500
4. DRENO TORÁCICO 2500
5. CATETER DE HEMODIALISE 2500

### CHECAGEM DE METAS

EVOLUÇÃO: DECÚBITO ELEVADO, PROFI AXIAL DE ÚLCERA DE ESTRESSE, LIMPEZA DE CAVIDADE ORAL 3/3HRS

ÍNDICE DA VENTILAÇÃO MECÂNICA INVASIVA 2500 RELACÃO P/FI02 (M/HG): 360

ESCALA DE RASS: 3 SEDACÃO MODERADA

RX TORAX NO SISTEMA





## RELATÓRIO DE CIRURGIA



### DESCRIÇÃO DA CIRURGIA

Posição e Preparo:

Decubito dorsal P.A.

Incisão:

L'Aponeurotica Mediana Intra-Dorso Umbilical

Achados:

Sangue livre em cavidade  
Circulação livre para todo o corpo  
Hemograma normal - Leucócitos

Conduta:

- Lavagem do campo
- Hemostasia definitiva
- Hemostasia
- Sutura ferida intra-dorso
- Hemostasia definitiva

DEIXAMOS O(ES) COMPRESSAS EM  
ÁREA FLEPÁTICA PARA COMPRESSÃO,  
DEVIDO SANGRAMENTO DE DIFÍCIL CONTROLE

Fechamento:

SÉCIA RETIRADA POSTERIOREMENTE  
Sutura por plano - Vácuo

Ryker B.

Observação:

DEIXAMOS COMPRESSAS PARA CONTROLE  
PARA SEREM RETIRADAS 2/3 dias após  
Para a finalidade de evitar hemorragia por

João Pessoa, 15.06.18

Médico/CRM:



F(NG).4.SCB.039-1





## RELATÓRIO DE CIRURGIA



| DESCRIÇÃO DA CIRURGIA  |
|--|
| <b>Posição e Preparo:</b><br>Paciente em posição supina, com membros superiores e inferiores estendidos e desinfectados.   |
| <b>Incisão:</b><br>Incisão por 1 polegada com o auxílio de guias, com o intuito de fazer uma drenagem abdominal.   |
| <b>Achados:</b><br>Presença de uma coleção purulenta de aproximadamente 100ml, localizada na parede anterior do abdome, com uma membrana aderente.   |
| <b>Conduta:</b><br>Retirada da coleção purulenta por aspiração com o auxílio de uma seringa de 20ml. A coleção foi enviada para análise de cultura e sensibilidade. Não houve sangramento significativo nem presença de outras lesões. |
| <b>Pechamento:</b><br>Fechada por 1 polegada com o auxílio de uma seringa de 20ml.   |
| <b>Observação:</b><br>Foi observado durante a cirurgia a presença de uma coleção purulenta de aproximadamente 100ml, localizada na parede anterior do abdome, com uma membrana aderente.   |

ALDENOR AMORIM DE LIMA  
CIR. GEN. e CIR. VASCUL. 48  
RPP 5816

João Pessoa, 27/01/2019


Médico CRM: 12345

ENCLOSURE 04/1



28/06/2018

72.16.0.6.8280/cvb/pages/atendimento.do?&amp;perform=imprimir%26id=404816&amp;dataFinal=28/06/2018 13:01:08&amp;dataFinal=28/06/2018 13:01:08



Hospital Estadual de Emergência e Trauma  
Senador Humberto Lucena

AV. ORESTES LISBOA, S/N - PEDRO GONDIM  
CNPJ: 61212711-7



Impresso por: FLAVIO JOSE  
TEIXEIRA ROCHA ATAIDE DA  
MOTTA  
Em: 28/06/2018 13:01:48

|  |            |          |     |         |           |     |                 |                   |                     |                 |  |
|--|------------|----------|-----|---------|-----------|-----|-----------------|-------------------|---------------------|-----------------|--|
| Paciente<br>JARDSON NOGUEIRA FERNANDES | Idoso      | Idade    | 22  | Sexo    | Masculino | CNS | 703405803765800 | Data/Hora Entrada | 24/06/2018 18:57:54 | Data/Hora Saída |  |
| Data de nascimento                     | 08/11/1995 | Idoso    | 22  | Sexo    | Masculino | CNS | 703405803765800 | Data/Hora Entrada | 24/06/2018 18:57:54 | Data/Hora Saída |  |
| Tempo de Internação                    |            | Convênio | SUS | Plantão | DIURNO    |     |                 |                   |                     |                 |  |

### EVOLUÇÃO MÉDICA (FLAVIO JOSE TEIXEIRA ROCHA ATAIDE DA MOTTA - 28/06/2018 13:01:08)

#### EVOLUÇÃO

PROCEDIMENTO:

DESCRIÇÃO DA EVOLUÇÃO:

NOTA OPERATÓRIA

PACIENTE SUBMETIDO A LAPAROTOMIA EXPLORADORA COM REVISÃO DA HEMOSTASIA E RETIRADA DE COMPRESSAS. NÃO HAVENDO SANGRAMENTO ATIVO AO FINAL DO PROCEDIMENTO. SEM INTERCORRÊNCIAS. DEIXADO DRENO DE SUÇÃO EM LOJA HEPATO-RENAL E REGIÃO SUBFRÊNICA DIREITA.

Seção: UTI ADULTO ENF 31 Leito: 0007

Profissional responsável pela informação: FLAVIO JOSE TEIXEIRA ROCHA ATAIDE DA MOTTA

Numero Conselho: 11542

Flávio Motta  
MÉDICO  
CRM/PA 11542

ALDENIO AMORIM DE LIMA  
CIR. GERAL e CIR. VASCULAR  
CRM/PA 3815



72.16.0.6.8280/cvb/pages/atendimento.do?&perform=imprimir&ocultar=2&id=404816&dataFinal=28/06/2018 13:01:08&dataFinal=28/06/2018 13:01:08

Assinado eletronicamente por: GERSON LUCIANO SANTOS NETTO - 18/01/2019 23:17:45


http://pje.tpb.jus.br:80/pje/Processo/ConsultaDocumento/listView.seam?x=19011823164491900000018212471

Número do documento: 19011823164491900000018212471

Num. 18715945 - Pág. 3







Hospital Estadual de Emergência e Trauma  
Senador Humberto Lucena



GOVERNO  
DO RIO GRANDE DO NORTE

AV. CRISTÓVÃO LISBOA, S/N.  
CNEB - 464553 - Tel.: 5333 1163/00

Impresso por: ANNE  
SCHEREZADE ALVES DA  
SILVA  
Em: 30/03/2018 10:21:47

|   |                    |   |  |   |                             |
|---|--------------------|---|--|---|-----------------------------|
| Paciente<br><b>JARDSON NOGUEIRA FERNANDES</b> |                    | Registro de Atendimento<br><b>1090262</b> |  | Data/Hora Entrada<br><b>24/06/2018 16:57:54</b> | Data/Hora Saída             |
| Data de nascimento<br><b>06/11/1995</b>       | Idade<br><b>22</b> | Sexo<br><b>Masculino</b>                  |  | CNS<br><b>703405903765800</b>                   | Prontuário<br><b>109515</b> |
| Tipo de Internação                            |                    | Convênio<br><b>SUS</b>                    |  | Plantão<br><b>DIURNO</b>                        |                             |

## EVOLUÇÃO DO PACIENTE (ANNE SCHEREZADE ALVES DA SILVA - 30/06/2018 10:21:47)

### EVOLUÇÃO DO PACIENTE

#### FRAGMENTO

#### DESCRIÇÃO DA EVOLUÇÃO:

Paciente com EG grave pupilas iso-farmacológicas, em vni por tot, confortável e vm, sob sedação e analgesia contínuas. Dreno torácico funcional: 200 ml/24hrs. Dreno de sucção funcional: 200 ml/24 hrs. Hemodinâmica estável as custas de DVA.

Se mantém anurico e com importante incremento das escórias nitrogenadas, em tratamento dialítico. Leuconetilia no intervalo da normalidade. Dieta enteral a nda suspensa, SNG aberta com débito: 30ml/24 hrs. hipocorado (+/-4+), hidratado, anictérico e acianótico.

### MOTIVO DE PERMANÊNCIA (INTERCORRÊNCIAS)

1. TERAPIA INTENSIVA DO POLITRAUMATIZADO GRAVE 2. SUPORTE HEMODINÂMICO

3. SUPORTE VENTILATÓRIO 4. TSB

### MOTIVOS DE INTERNAÇÃO

1. TRAUMA ABDOMINAL FECHADO (LESÃO HEPÁTICA GRAVE) 2. PO DE LE (HEPATORRAGIA) + CONTROLE

3. DE DANOS COM COMPRESSAS 4. + DRENAGEM DE CAVIDADE (1º TEMPO)

5. PNEUMOTORAX 3 (DRENADO 26/06) + CONTUSÃO RENAL

### IMPRESSÃO CLÍNICA

#### DESCRIÇÃO

GRAVE, ESTÁVEL. EVOLUI COM INSUFICIÊNCIA RENAL.

### ANTIBIÓTICOS

1. CEFTRIAXOMA 26/06

2. OXACILINA DI: 27/06

### SONDAS, DRENOS E CATETERES

1. TOT 25/06

2. CVC 25/06

1. DRENO TORÁCICO 26/06

5. CATETER DE HEMODIALISE 29/06

### CHECAGEM DE METAS

EVOLUÇÃO: DECÚBITO ELEVADO, PROFILAXIA DE ÚLCERA DE ESTRESSE, LIMPEZA DE CAVIDADE ORAL 3/3HRS

INÍCIO DA VENTILAÇÃO MECÂNICA INVASIVA: 25/06 RELAÇÃO PAUI/FIO2 (cmH2O): 350

ESCALA DE RASS: -3 SEDAÇÃO MODERADA

RX TÓRAX: NO SISTEMA







Hospital Estadual de Emergência e Trauma  
Santarém, PA, 68000-000



AV. ORESTES LISBOA, S/N -  
CA-8: 454-550 - Tel. 8332165700

Impresso por: LAECIO  
BRAGANTE DE ARAUJO  
Em: 02/07/2019 14:08:36

|   |   |  |                              |
|---|---|--|------------------------------|
| Paciente<br><b>JARDSON NOGUEIRA FERNANDES</b> | Registro de Atendimento<br><b>1090261</b> | Datal Inra Entrada<br><b>24/06/2018 16:57:54</b> | Datal Inra Saida             |
| Data de nascimento<br><b>06/11/1995</b>       | Idade<br><b>22</b>                        | Sexo<br><b>Masculino</b>                         | RG<br><b>703405803765800</b> |
| Tempo de Internação                           | Convênio<br><b>SUS</b>                    | Plantão<br><b>DIURNO</b>                         |                              |

## EVOLUÇÃO DO PACIENTE (LAECIO BRAGANTE DE ARAUJO - 02/07/2018 14:08:36)

### EVOLUÇÃO DO PACIENTE

#### PROCEDIMENTO:

#### DESCRIÇÃO DA EVOLUÇÃO:

Paciente com EG grave, pupilas iso-fotoreativas, sob ventilação e analgesia contínuas, em VMI por IOT, aleitil no momento e sem registro de febre nas últimas 24h, hipocrato (+/4+), infiltrado, anictérico e anictótico. Hemodinâmica estável sem uso de amina vasopressora no momento. Redução do volume urinário, escórias nitrogenadas ainda bastante elevadas e com incremento. Em programa de TSR. Incremento da leucocitria. Início de dieta por SNE.

#### MOTIVO DE PERMANÊNCIA (INTERCORRÊNCIAS)

1. TERAPIA INTENSIVA DO POLITRAUMATIZADO GRAVE 2. SUPORTE HEMODINÂMICO

3. SUPORTE VENTILATÓRIO 1. TSR

#### MOTIVOS DE INTERNAÇÃO

1. TRAUMA ABDOMINAL FECHADO (LESÃO HEPÁTICA GRAVE) 2. PO DE LE (HEPATORRAFIA) + CONTROLE

3. DE DANOS COM COMPRESSAS 4. + DRENAGEM DE CAVIDADE (1º TEMPO)

5. PNEUMOTORAX + DRENADO 26/06 + CONTUSÃO RENAL

#### IMPRESSÃO CLÍNICA

##### DESCRIÇÃO:

GRAVE, ESTAVEL, EVOLUI COM INSUFICIÊNCIA RENAL.

#### ANTIBIÓTICOS

1. CEFTRIAXOMA 2g/06

2. OXACILINA DE 2706

#### SONDAS, DRENOS E CATETERES

1. TOT 25/06

2. CVC 25/06

4. DRENO TORÁCICO 25/06

5. CATETER DE HEMODIÁLISE 29/06

#### CHECAGEM DE METAS

EVOLUÇÃO: DEBITO ELEVADO. PROFILAXIA DE ÚLCERA DE ESTRESSE. LIMPEZA DE CAVIDADE ORAL 3x/8h

INÍCIO DA VENTILAÇÃO MECÂNICA INVASIVA 25/06 RELAXAÇÃO PARCIAL? (MIMIC) 360

ESCALA DE PAINEL 3.5 RELAXAÇÃO MODERADA

RX TORAX: NO SISTEMA

#### SISTEMA RESPIRATÓRIO

2. 60.6.8050/ab/pages/2?&id=404615&estab=02/07/2019 14:08:36











